

Guided Tissue Regeneration

# Kieferorthopädie nach parodontalregenerativen Maßnahmen

Bei der Behandlung erwachsener Patienten sieht sich der Kieferorthopäde häufig nicht nur der Problematik eines konservierend und prothetisch versorgten Gebisses, sondern in manchen Fällen lokalisierten bzw. generalisierten parodontalen Destruktionen und/oder marginalen Parodontitiden ausgesetzt. Über die Notwendigkeit eines gesunden Parodontiums als Voraussetzung für orthodontische Zahnbewegungen besteht in der kieferorthopädischen Fachwelt keinerlei Zweifel, sodass eine sorgfältige parodontale Vorbehandlung bei entsprechenden Patienten zur „conditio sine qua non“ geworden ist.

Prof. Dr. med. dent. Nezar Watted, Prof. Dr. med. Dr. med. dent. Josip S. Bil/ Bad Mergentheim

■ **Hierfür stehen je nach** klinischer Situation diverse Verfahren von der Beseitigung einer Parodontitis bis hin zu parodontalregenerativen Konzepten – z. B. Guided Tissue Regeneration (GTR) mit oder ohne Knochenaugmentation – zur Verfügung.

In dem vorliegenden Artikel wird eine zusammenfassende Literaturübersicht und das Prinzip der gesteuerten Geweberegeneration (Guided Tissue Regeneration = GTR) dargestellt. Am Beispiel einer Patientin wird eine kombiniert parodontalchirurgisch-kieferorthopädische Behandlung vorgestellt, bei der nach erfolgreicher Durchführung parodontaler bzw. knochenregenerativer Maßnahmen er-

folgreiche kieferorthopädische Therapie durchgeführt wurde.

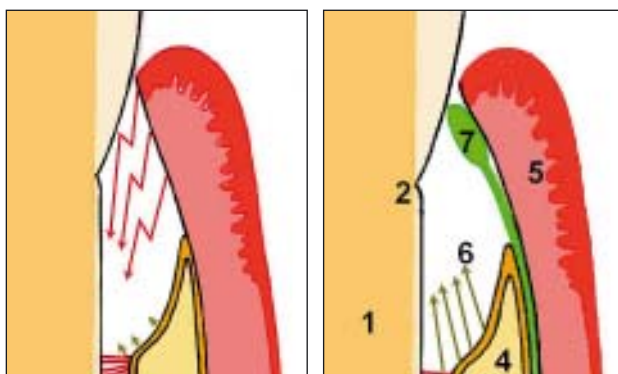
## Einleitung

Mit dem Beginn des 21. Jahrhunderts setzt sich ein Trend fort, der in jüngerer Zeit nicht zu übersehen ist: die Zahl der erwachsenen Patienten in der kieferorthopädischen Praxis nimmt ständig zu. Ihnen ist besonders an der Korrektur ästhetischer Unausgewogenheiten gelegen. Da Mund und Zähne einen wichtigen Anteil an der Attraktivität des menschlichen Gesichtes ausmachen und letzteres als herausragendes Merkmal der persönlichen Identität angesehen wird, muss die Korrektur dento-

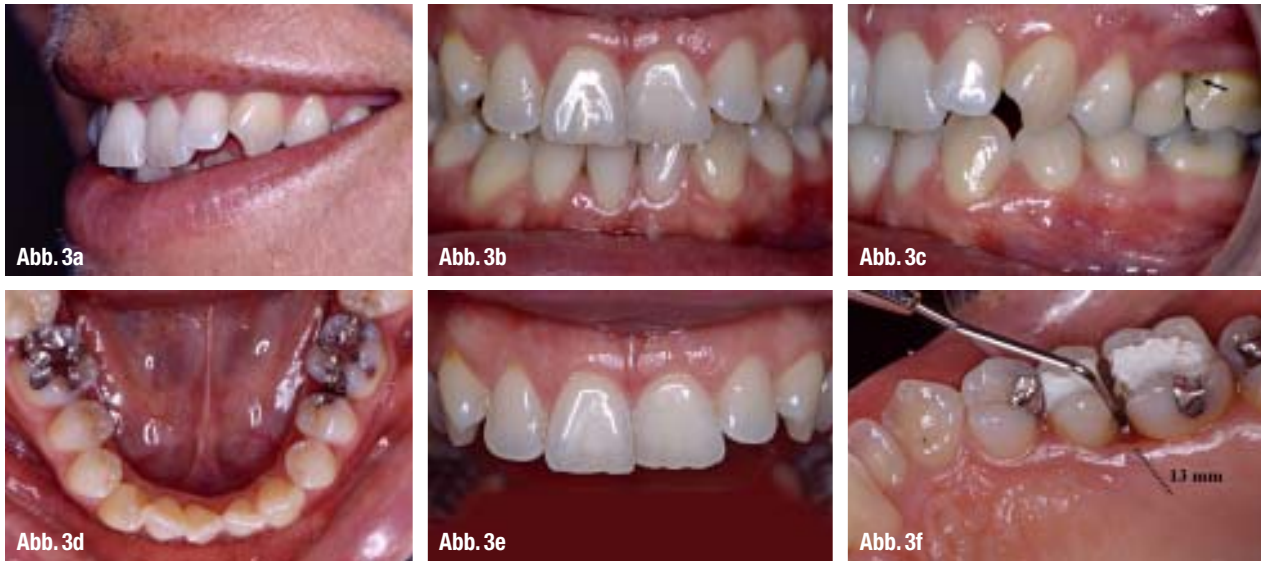fazialer Anomalien in die objektive Zielsetzung der Kieferorthopädie mit entsprechender Gewichtung eingebracht werden.

Die Erwachsenenbehandlungen an sich konfrontiert den Kieferorthopäden dabei mit interdisziplinären Fragestellungen, die z. B. orthodontische Zahnbewegungen in parodontal geschädigte Kieferabschnitte betreffen. Die hohe Erfolgsquote neuerer Verfahren der Parodontalbehandlung – wie die gesteuerte Gewebe- bzw. Knochenregeneration – warfen die Frage auf, inwiefern diese bei einer kombinierten parodontal-kieferorthopädischen Therapie sinnvoll eingesetzt werden können.

Eine marginale Parodontitis führt oft zu einer Zerstörung der zahntragenden Ge-



◀ **Abb. 1:** Darstellung der Wundheilungsmechanismen nach einer konventionellen Lappenoperation. Eine schnelle Proliferation des Saumepithels nach apikal und dessen Besiedlung an der Wurzeloberfläche verhindern eine Regeneration. ◀ **Abb. 2:** Das Prinzip der gesteuerten Geweberegeneration (GTR). Die Applikation einer Membran (7) und somit die Abschirmung des gingivalen Epithels (5) von Wurzelzement und Alveolarknochen (4) schafft einen Hohlraum (6); dadurch ist die Besiedlung des Parodontaldefektes mit Zellen aus dem Desmodont (3) und dem Alveolarknochen (4) gewährleistet. (1: Dentin, 2: Schmelz-Zement-Grenze, 3: Desmodont, 4: Alveolarknochen, 5: Gingiva und gingivales Epithel, 6: Hohlraum, 7: Membran als Barriere).



▲ **Abb. 3a–f:** a: Die Zahnfehlstellungen beeinträchtigen das Erscheinungsbild beim Lächeln. b–c: Situation vor Beginn der PA- und KFO-Behandlung; eine Klasse I-Okklusion an den ersten Molaren, aufgrund der Nichtanlage des Schneidezahnes im Unterkiefer stimmt die Mitte nicht mehr. d–f: Aufsichtaufnahme der beiden Kiefer; Zahnfehlstellungen und Engstände in beiden Fronten, eine Nichtanlage des Zahnes 41, die Zahnform der Frontzähne im Oberkiefer ist gestört. Eine sehr ausgeprägte Sondierungstiefe mesial des Zahnes 26, die Gingiva erscheint in dieser Region entzündet.

webe, speziell des Alveolarknochens und des bindegewebigen Attachments.<sup>24</sup> Die konventionellen Parodontaltherapien wie Scaling und Wurzelglättung haben zum Ziel, das Fortschreiten von parodontalen Attachmentverlusten und Alveolarknochendestruktionen zu stoppen und somit die Zähne und ihre Funktion zu erhalten, aber sie sind nicht in der Lage, vorhandene Defekte durch Gewebeneubildung zu regenerieren.<sup>13, 24</sup> Untersuchungen der parodontalen Wundheilungsmechanismen nach konventionellen Lappenoperationen haben gezeigt, dass die schnelle Proliferation des Saumepithels nach apikal ein New Attachment bzw. eine Regeneration weitgehend verhindern (Abb. 1). Die Regeneration des Parodontiums scheint nur von Zellen des Alveolarknochens und des Desmodonts ausgehen zu können.<sup>6, 21, 30, 36, 47</sup> Diese Erkenntnisse veranlassten Nyman et al. 1982 den von Granulationsgewebe infizierten Zement- und Knochengewebe gerei-

nigten Defekt durch eine mechanische Barriere (Membran) gegenüber dem gingivalen Epithel abzusichern. Die hierfür eingesetzten Membranen gibt es in zwei Varianten: resorbierbare (z.B. Hypro-Sorb® F, Hypro-Sorb® M Resorbable Bilayer Collagen Membrane, Firma Cardiophil) und nichtresorbierbare (z.B. Gore-Tex-Membranen).

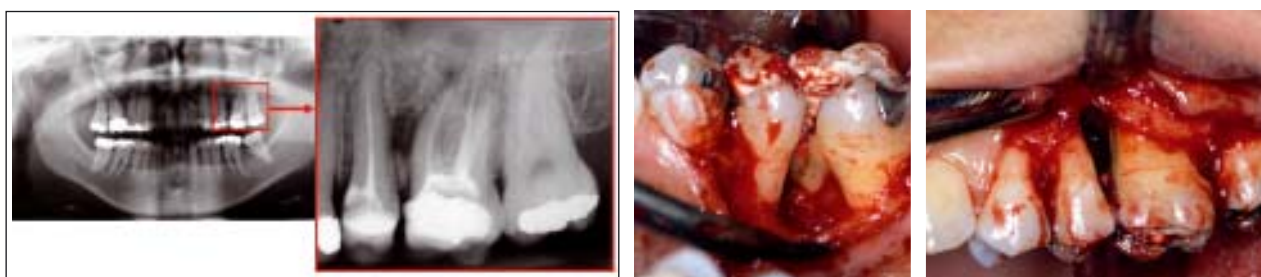Die nichtresorbierbaren erfordern im Gegensatz zu den resorbierbaren zum Entfernen der Membran einen zweiten chirurgischen Eingriff. Diese sollen die Voraussetzung für eine Regeneration von Zement, Knochen und bindegewebigem Attachment unter dem Einfluss parodontaler Ligamentzellen schaffen (Abb. 2).<sup>8, 16, 17, 23, 36, 37</sup> Dieses Vorgehen wird als gesteuerte Geweberegeneration (Guided Tissue Regeneration = GTR) bezeichnet.

In histologischen Untersuchungen wie z.B. von Gottlow et al.<sup>16</sup>, Becker et al.<sup>3</sup>, Zappa 50 und Cortellini et al.<sup>8</sup> konnte eine Rege-

neration des Parodontiums durch Neubildung von Zement, bindegewebigem Attachment und Alveolarknochen nach Anwendung dieser Behandlungsmethode (GTR) nachgewiesen werden.<sup>1–4, 6, 7, 13, 18, 29, 39, 40, 43–46, 48</sup> Eine restitutio ad integrum, d.h. eine qualitativ und quantitativ vollständige Wiederherstellung des verlorengegangenen parodontalen Gewebes ist mit den derzeit zur Verfügung stehenden Verfahren nicht möglich.

### Kombination von gesteuerter Geweberegeneration und Knochenaugmentation

Die Regeneration des Parodontiums kann durch Knochentransplantate unterstützt werden. Dabei handelt es sich um autogenen Knochen, der sowohl extra- als auch intraoral gewonnen werden kann. Als extraorale Entnahmestelle wird der Beckenkamm bevorzugt. Der entnommene



▲ **Abb. 4:** Die Röntgenaufnahme zeigt Knochendefekt zwischen den Zähnen 25 und 26. ▲ **Abb. 5a–b:** Operative Darstellung des Knochendefektes am Zahn 26 von bukkal und palatinal.

spöngige Knochen und das Knochenmark haben eine ausgesprochen hohe osteogene Potenz. Als intraorale Entnahmestelle eignet sich z.B. der Tuberositas alveolaris, ein zahnloser Kieferabschnitt, eine heilende Extraktionsalveole oder die Kinnregion. Die Knochenimplantate sind Spenderknochen, die in verschiedenen Arten (gefroren, gefriergetrocknet und demineralisiert-gefriergetrocknet) zur Verfügung stehen. Als Knochenimplantat bzw. Knochenersatzmaterial, das eine hohe Biokompatibilität und Biofunktionalität besitzt, eignet sich das Präparat Dexabone® (Cancellous bone graft material of bovine origin, Firma Cardiophil). Dieses Präparat hat sich nicht nur auf dem Gebiet der Implantologie, sondern auch bei der Behandlung von Parodontaldefekten bewährt.

Über den Erfolg einer parodontalen Regeneration nach lokalisierten Augmentationen im alveolären bzw. parodontalen Defekt mit Knochentransplantaten bzw. -implantaten haben viele Autoren berichtet.<sup>9,19,23,41,42</sup> Diese knöcherne Defektauffüllung bzw. der Attachmentgewinn wurden histologisch bestätigt.<sup>9,41</sup> Bei anderen histologischen Untersuchungen fand man zusätzlich zum neuen Attachment aber auch ein langes Saumepithel zwischen neugebildetem Alveolarknochen und der Wurzeloberfläche.<sup>26,33</sup> Mellonig<sup>32</sup> kam zu der Schlussfolgerung, dass die Behandlung des Parodontaldefektes mit einem Knochenimplantat nur eine von vielen therapeutischen Möglichkeiten zur Behandlung darstellt und bei korrekter Durchführung in der Regel erfolgreich verläuft.

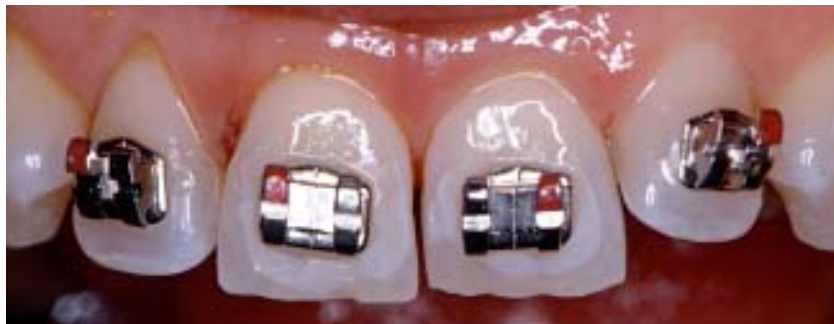Eine Methode mit mehr Aussicht auf Erfolg als die alleinige gesteuerte Geweberegeneration ist die Kombination mit der Knochenaugmentation. Dies ist besonders effektiv, wenn der Knochendefekt so groß bzw. die Defektform so ungünstig ist, dass ein Hohlraum unter der Membran nicht geschaffen werden kann.<sup>1,21</sup>

Kieferspaltrekonstruktionen (sekundäre Osteoplastik) wurden erfolgreich mit Knochentransplantationen durchgeführt, bevor Zähne orthodontisch in den ehemaligen Spaltbereich bewegt wurden.<sup>5,10,14,28</sup>

Lokalisierte Augmentationen im alveolären bzw. parodontalen Defekt vor kieferorthopädischen Zahnbewegungen<sup>27</sup> haben sich als erfolgreich erwiesen. Bowers et al.<sup>6</sup> haben eine Auswahl bereits veröffentlichter histologischer Ergebnisse zusammengestellt, die eine Regene-



▲ Abb. 6



▲ Abb. 7: Eine Schmelzreduktion – Stripping – an der Oberkieferfront wurde durchgeführt.

ration nachwies, nachdem Knochen-  
transplantationen angewandt wurden.

Orthodontische Zahnbewegungen in Gebieten mit reduziertem Knochenangebot sind nicht begleitet von einem Verlust an bindegewebigem Attachment, wenn die marginale Entzündung präorthodontisch beseitigt wurde.<sup>15,20,25,31,38</sup> Mit anderen Worten: auch bei diesen Patienten kann eine orthodontische Therapie bzw. Zahnbewegungen durchgeführt werden. Voraussetzung hierfür ist jedoch, dass alle entzündlichen parodontalen Veränderungen eliminiert sind und saubere Wurzeloberflächen vorliegen. Polson et al.<sup>38</sup> kamen bei ihren Tierexperimenten an Rhesusaffen zur Schlussfolgerung, dass orthodontische Zahnbewegungen in Parodontaldefekten weder auf der Druck- noch auf der Zugseite zu einer Verschlechterung des bindegewebigen Attachmentniveaus führen. Geraci et al.<sup>13</sup> haben bei tierexperimentellen Untersuchungen, bei denen Zähne in Parodontaldefekte hineinbewegt wurden, gefunden, dass sich neues bindegewebiges Attachment an einer Wurzeloberfläche, die zuvor an eine entzündliche Läsion angrenzte, gebildet

hat. Die Autoren sind sich der Notwendigkeit der Interpretation dieser am Tiermodell gewonnenen Ergebnisse bewusst. Es stehen noch nicht ausreichende Studien beim Menschen zur Verfügung.

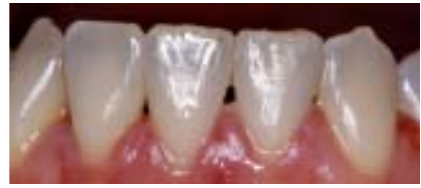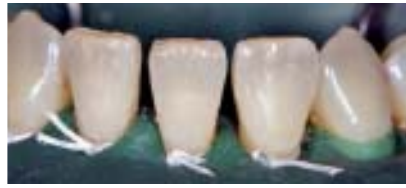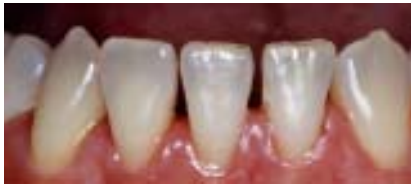Die Reaktion parodontaler und alveolärer Gewebe auf orthodontische Kräfte im Anschluss an regenerative Behandlungen fortgeschrittener parodontaler Läsionen wurde in der Literatur in der Art von klinischen Falldarstellungen bereits mehrmals beschrieben.<sup>15,20,34,35,49</sup> Obwohl die klinische Erfahrung vermuten lässt, dass die orthodontische Bewegung im Anschluss an regenerative Maßnahmen besser möglich ist und zur Bildung eines neuen Attachments führt, liegen wenige experimentelle Hinweise zur Bestätigung dieser Hypothese vor.

### Klinische Darstellung

Eine 38-jährige Patientin stellte sich wegen einer kieferorthopädischen Behandlung vor. Die intraoralen Fotos zeigen eine Klasse I-Okklusion rechts und links. Die Aufsichtsaufnahmen zeigen die Zahnfehlstellungen in beiden Zahnbögen sowie

ANZEIGE

[www.klare-schiene.de](http://www.klare-schiene.de)  
[www.klare-schiene.at](http://www.klare-schiene.at)



▲ **Abb. 8a–c:** Aufgrund der Nichtanlage des Zahnes 41 blieben Lücken in der Unterkieferfront, die durch Zahnverbreiterung mit Kompositmasse beseitigt wurden.

die Engstände in beiden Fronten. Nach Angaben der Patientin wurde bei ihr keine Extraktion einer der Frontzähne im Unterkiefer unternommen, was eine Nichtanlage eines Frontzahnes bestätigt (Abb. 3a–e).

Bei der klinischen Untersuchung sowie bei der Erhebung des Parodontalstatus wurde eine ausgeprägte Taschensondierungstiefe (13 mm) mesial, bukkal und palatal des Zahnes 26 festgestellt (Abb. 3f). Der Lockerungsgrad betrug I und der der begrenzenden Zähne 0. Die Gingiva erscheint unphysiologisch (gerötet und ödematös).

Dieser Befund wurde röntgenologisch mit einem massiven Knochenverlust bestätigt, der allerdings nur mesial zu sehen ist, sodass von einer lokalisierten Parodontitis – Parodontitis marginalis profunda – gesprochen werden kann (Abb. 4).

Als Behandlungsplan wurden folgende Phasen geplant:

- I) Konventionelle Parodontaltherapie
- II) Chirurgische Parodontaltherapie mit gesteuerter Gewebe- bzw. Knochenregeneration
- III) Orthodontische Therapie mit Multi-bandapparat
- IV) Konservierende Therapie
- V) Retentionsphase

Nach detaillierter Motivation und Mundhygieneinstruktion wurde mit der ersten Behandlungsphase (Initialtherapie) begonnen. In der Phase der Wurzelglättung wurde neben der Mundspülung (Dicapinal®) Antibiotika verschrieben.

Nach der ersten Behandlungsphase und dank der guten Mitarbeit der Patientin hatte sich der Papillenblutungsindex (PBI) und Approximalraumplaqueindex (API) nahezu auf null reduziert. Die zweite Behandlungsphase, in der der parodontalchirurgische Eingriff durchgeführt wurde, erfolgte einige Wochen später.

Bei dem operativen Eingriff zeigte sich ein großer Knochendefekt, der die gesamte Wurzellänge des Molaren betraf (Abb. 5a, b). Es folgte Wurzelglättung und Entfernung infizierten Weichgewebes. Die Entfernung des gesamten infizierten Hart- und Weichgewebes ist eine grundlegende Voraussetzung für den Erfolg einer gesteuerten Gewebe- bzw. Knochenregeneration. Als unterstützende Maßnahme wurde das Ultraschallgerät für das subgingivale Scaling herangezogen.

Für die Regeneration des parodontalen Defektes wurde die gesteuerte Geweberegeneration (GTR) in Kombination mit einem Knochenimplantat angewandt. Als

Knochenimplantat wurde ein demineralisierter gefriergetrockneter Knochen – Partikelgröße 1.000–2.000 µm, Dexabone®, Cardiophil – verwendet (Abb. 6). Als Barriere zwischen dem mit Knochen aufgefüllten Defekt und dem Gingivaepithel wurde eine resorbierbare Membran – HyproSorb® F, Resorbable Bilayer Collagen Membrane, Firma Cardiophil – appliziert.

Fünf Monate postoperativ wurde eine sorgfältige klinische Untersuchung mit erneuter Erhebung des Parodontalstatus durchgeführt. Bei der klinischen Untersuchung wurden an der präoperativ tiefsten Sondierungsstelle ein Attachmentgewinn festgestellt (postoperative Sondierungstiefe: 3 mm), außerdem zeigte sich der Alveolarknochen in bukkolingualer und vertikaler Richtung regeneriert.

Dieses positive Ergebnis war die Voraussetzung für eine orthodontische Therapie zur Auflösung des frontalen Engstandes. Ein prothetischer Zahnersatz des nichtangelegten Frontzahnes im Unterkiefer wurde nicht geplant. Die entstehende Lücke wegen der Nichtanlage in der Unterkieferfront wird auf der gesamten Frontregion verteilt, sodass eine Zahnverbreiterung mit Komposit durchgeföhrt wurde.

Beide Zahnbögen wurden mit Multi-band-Apparatur beklebt. Zur Herstellung einer harmonischen Zahnform der Oberkieferfrontzähne und zur Verhinderung einer übermäßigen Protrusion der Frontzähne bei der Auflösung des Engstandes wurden die Oberkieferfrontzähne gestrippt – Zahnschmelzreduktion (Abb. 7). Langsam und mit geringen kontrollierten Kräften wurde die orthodontische Be-

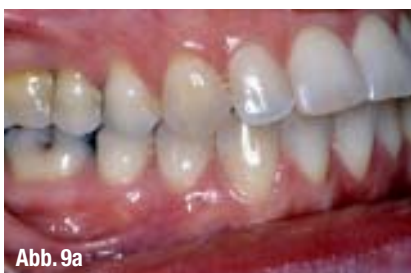

Abb. 9a

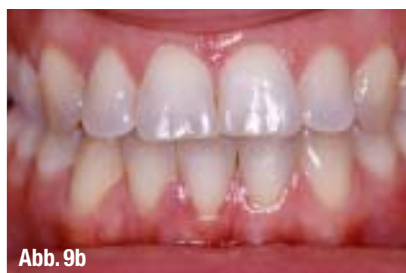

Abb. 9b

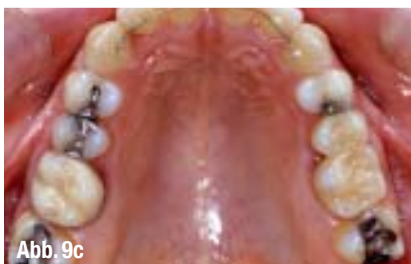

Abb. 9c

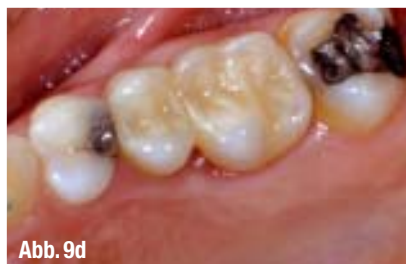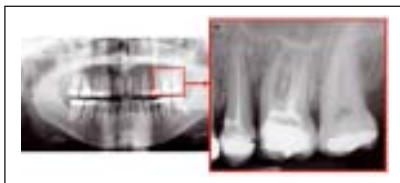


Abb. 9d

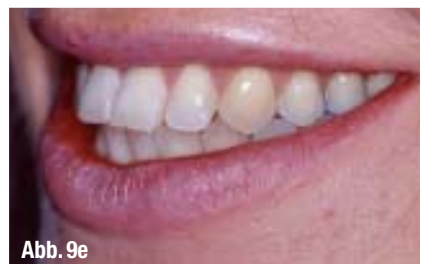

Abb. 9e

▲ **Abb. 9a–e:** Situation nach Abschluss der Gesamtbehandlung (KFO, PA, Prothetik und Kons).



▲ **Abb. 10:** Die Röntgenaufnahme zeigt die Situation nach Abschluss der orthodontischen Behandlung. Die Augmentation wurde im Rahmen der parodontologischen Behandlung und vor der kieferorthopädischen Behandlung durchgeführt.

handlung durchgeführt. Während der orthodontischen Behandlung wurde die Patientin in ein monatliches Recallprogramm aufgenommen. Nach Abschluss der orthodontischen Behandlung wurde konservierend die Verbreiterung der Unterkieferfrontzähne und die Formkorrektur beider Eckzähne im Oberkiefer durchgeführt (Abb. 8 a–c). Ein Retainer wurde in beiden Fronten geklebt. Die klinischen Bilder zeigen die Situation nach Auflösung des frontalen Engstandes und Ausformung eines lückenlosen Frontsegmentes (Abb. 9a–e). Die Röntgenaufnahme (Abb. 10) zeigt die Knochenverhältnisse in der regenerierten Region, in die der Zahn 26 hineinbewegt wurde.

## Diskussion

Obwohl eine orthodontische Zahnbewegung in einen Bereich mit stark resorbiertem Alveolarknochen – vorausgesetzt, es liegt ein entzündungsfreier Zustand vor – nicht von einem Verlust an Attachment begleitet sein muss,<sup>15,22,25,38</sup> kann es zu einer verringerten Knochenunterstützung und einem erhöhten Lockerungsgrad kommen. Bei Patienten mit entzündlichen Erkrankungen des Zahnhalteapparates würden orthodontische Zahnbewegungen ohne vorausgegangene Parodontalbehandlung zu weiteren parodontalen Destruktionen und zum Verlust der betroffenen Zähne führen. Die professionelle Zahnreinigung und die Plaquekontrolle während der orthodontischen Behandlung sind eine obligatorische Maßnahme, um die Entzündungsfreiheit des Parodontiums zu sichern. Dies ist besonders von großer Bedeutung, wenn eine aktive Intrusion von elongierten Oberkieferschneidezähnen erforderlich ist, weil durch diese orthodontische Bewegung subgingivale Plaque aus der ehemals supragingivalen Plaque entstehen kann.<sup>11,12</sup>

Das Ergebnis der konventionellen bzw. nichtregenerativen Parodontaltherapie ist die Bildung eines langen Saumepithels. Solche Maßnahmen zur Reduktion der Taschentiefen und Herstellung gesunder Parodontalverhältnisse können vor orthodontische Zahnbewegungen zu größeren gingivalen Rezessionen führen, die darauffolgende GTR-Verfahren technisch schwierig machen.

Die vorliegende Arbeit bewertet die Durchführbarkeit orthodontischer Zahnbewegungen nach Behandlung von fortgeschrittenen parodontalen Defekten mittels GTR und Knochenaugmentation.

In dem vorgestellten Fall zeigte sich klinisch im Bereich der präoperativ größten Sondierungstiefe ein Gewinn an parodontalem Attachment. Ebenso zeigte sich röntgenologisch durch das GTR-Verfahren ein Knochengewinn im Defekt, wodurch Zahnbewegungen in die neu regenerierten Gewebe erst möglich wurden. Ohne die Anwendung der parodontologisch-kieferorthopädischen Therapie sowie eine permanente Stabilisierung hätte diese Patientin einen vorzeitigen Verlust des Zahnes 26.

Zusammenfassend kann festgestellt werden, dass die Anwendung der regenerativen Parodontaltherapie vor orthodontischen Zahnbewegungen, wie sie in dem dargestellten Fall angewandt wurden, die knöchernen und parodontale Regeneration erhöht. Die Langzeitprognose von Zähnen kann verbessert werden, und somit kann Patienten mit einer fortgeschrittenen Parodontitis ein Behandlungsversuch mit guter Prognose angeboten werden. Weitere klinische und histologische Untersuchungen können helfen, die biologischen Grundlagen einer solchen parodontologisch-kieferorthopädischen Therapie besser zu verstehen. ◀◀

Literaturliste ist im Verlag erhältlich.



**AUTOR**

**Prof. Dr. med. dent. Nezar Watted**  
Wolfgangstraße 12  
97980 Bad Mergentheim  
E-Mail: nezar.watted@gmx.net

**KENNZIFFER 0271** ▶

# ALPRO® Waterline Cleaner

Aufbereitung von Hand- und Winkelstücken

## WL Serie

Nach der RKI-Richtlinie 2006 wird zur Aufbereitung von Übertragungsinstrumenten gefordert, dass „eine sorgfältige Reinigung und Desinfektion der Außen- und Innenflächen nach jedem Patienten“ durchzuführen ist. Aufgrund der Komplexität des Aufbaues bedarf es hier einer besonderen Sorgfalt.

Mit der neuen Druckspülrreinigungs- und Entkeimungsreihe WL-clean (mit Wirksamkeitsnachweis auch im Praxistest) und WL-cid von ALPRO werden die gesamten Sprayluft- und Wasserwege sowie kontaminationsgefährdete Innenbereiche von Bohrstaub, Speichel, Blut und anderen organischen und anorganischen Rückständen vor der Pflege und der Sterilisation wirksam gereinigt.

Die Waterline-Serie (WL-C) WL-cid, WL-clean und WL-dry sind als Einführungsset oder Nachfüllgebilde lieferbar. Darüber hinaus gibt es noch Adapter für die gängigen Turbinen, Hand- und Winkelstücke.

Geprüft und freigegeben von  
W+H Dentalwerke Bürmoos 12/07.



Wirkungsspektrum

**WL-clean**  
▶ Bakterizid  
▶ Fungizid

**WL-cid**  
▶ Bakterizid (inkl. TBC)  
▶ Fungizid

▶ Viruzid nach den Anforderungen des RKI gegen behüllte Viren inkl. HBV, HCV, HIV sowie Adeno  
▶ Erfüllt die internationalen Anforderungen für Desinfektion gemäß EN-Standard

**WL-dry**  
▶ trocknend

**Fragen Sie uns oder Ihr Dental Depot!**

**ALPRO®**

**MEDICAL GMBH**

**Sicher.Sauber.ALPRO.**

ALPRO MEDICAL GMBH

Mooswiesenstr. 9 • D-78112 St. Georgen  
☎ +49 7725 9392-0 ☎ +49 7725 9392-91

🌐 www.alpro-medical.com

✉ info@alpro-medical.de