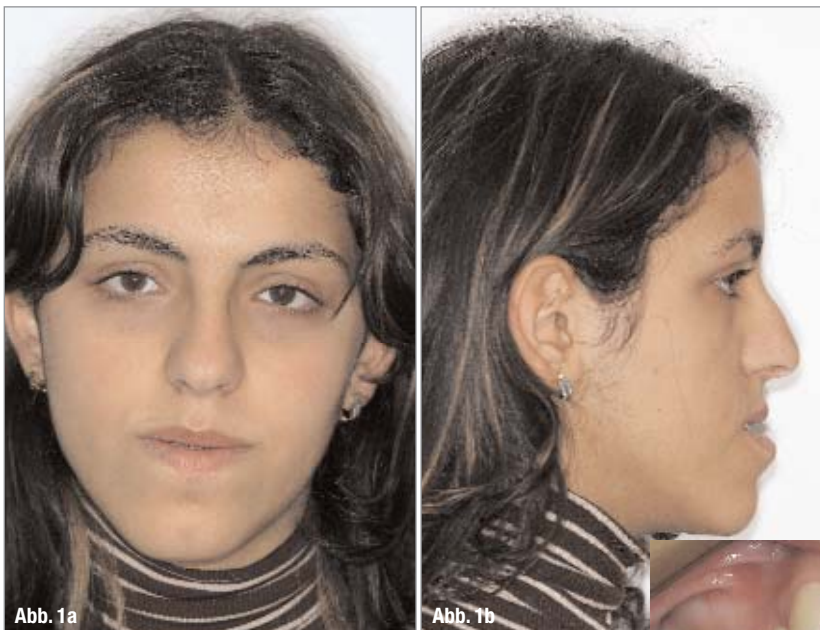

Korrektur der Form und Funktion durch Kombiniert kieferorthopädisch-kieferchirurgische Therapie

Autoren Dr. med. dent. Sh. Gara, P.D. Dr. med. Dr. med. dent. J. Bill, Dr. med. dent. A. Awadi, Dr. med. Dr. med. dent. B. Shlomi, Prof. Dr. med. dent. N. Watted



Die Ziele einer kieferorthopädischen bzw. kombiniert kieferorthopädisch- kieferchirurgischen Behandlung sind:

1. Die Herstellung einer neutralen, stabilen und funktionellen Okklusion bei physiologischer Kondylenposition
2. Die Optimierung der Gesichtsästhetik
3. Die Optimierung der dentalen Ästhetik unter Berücksichtigung der Parodontalverhältnisse
4. Die Sicherung der Stabilität des erreichten Ergebnisses
5. Erfüllung der Erwartungen bzw. Zufriedenheit des Patienten

Es ist wohl allgemein bekannt, dass bei dentoalveolären Behandlungsmaßnahmen die Behandlungs-

Abb. 1a, b Die Fotostatusaufnahme zeigt die Symptomem der Klasse III-Dysgnathie, deutliche Unterkieferabweichung von der Körpermitte nach rechts und erschwerter Lippenchluss.

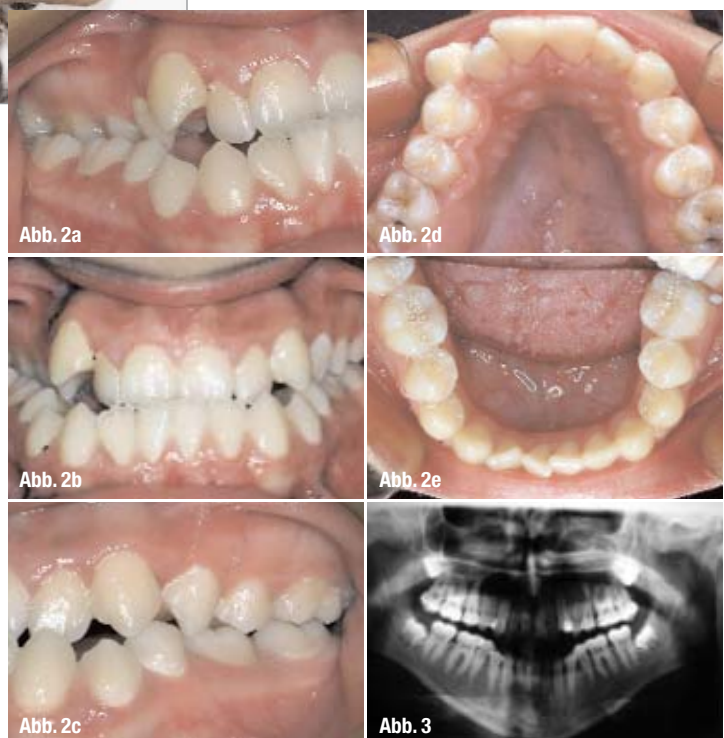
Abb. 2a-e Intraorale Aufnahmen vor Behandlungsbeginn.

Abb. 3 Orthopantomogramm (OPG) zu Beginn der Behandlung.

Einleitung

Zu den Hauptaufgaben der Kieferorthopädie gehört neben der Diagnose einer Dysgnathie vor allem die Indikationsstellung zur kieferorthopädischen Behandlung, bei der die Notwendigkeit der Behandlung sowie ihre Erfolgsprognosen zu bewerten sind.

Okklusion, Funktion und Ästhetik werden in der modernen Kieferorthopädie und hier speziell in der kombiniert kieferorthopädisch- kieferchirurgischen Behandlung als gleichwertige Parameter betrachtet.



ziele, die als das individuell funktionelle und ästhetische Optimum für den zu behandelnden Patienten zu sehen sind, mit den heutigen modernen Behandlungsmethoden vielfach erreicht werden können. Während Dysgnathien geringen Umfangs durch rein dentoalveoläre Maßnahmen ausgeglichen werden können, stellt sich vor allem bei ausgeprägten sagittalen Diskrepanzen, wie z.B. bei Klasse III Dysgnathien, die Frage, mit Hilfe welcher Ansätze diese erfolgreich behandelt werden können. Ist die Kieferrelation korrekt und handelt es sich um eine rein dentoalveoläre Dysgnathie, kann diese durch dentale Bewegungen korrigiert werden. Allerdings sind diese dentalen Bewegungen nur bis zu einem bestimmten Grad möglich und sind somit limitiert. Eine Korrektur bzw. stabile dentale Kompensation einer skelettalen Dysgnathie sind bei manchen Fällen fraglich und stellen in aller Regel einen Kompromiß in ästhetischer und/oder funktioneller Hinsicht dar, das auch hinsichtlich der Stabilität fraglich ist. Zur Abklärung der Frage, welche Möglichkeiten zur Therapie der skelettalen Dysgnathien in Frage kommen, muss das verbliebene Wachstum des Patienten bestimmt werden.⁸ Eine Therapieform, die beim Heranwachsenden als kausale Therapie erachtet wird, ist die funktionskieferorthopädische Behandlung, mit der das Wachstum beeinflusst werden kann.^{2, 5, 12, 13, 16-20, 22} Ist kein Wachstum therapeutisch verfügbar, verbleibt als kausale Therapieform die orthognathe Chirurgie, mit der die Lagendiskrepanz zwischen den beiden Kiefern in den drei Dimensionen korrigiert werden kann. In diesem Artikel wird die Möglichkeit der kausalen Therapie einer skelettalen Dysgnathie durch eine kombiniert kieferorthopädisch-kieferchirurgische Korrektur abgehandelt.

Die kieferorthopädisch-kieferchirurgische Therapie

Indikation für die kombinierte kieferorthopädisch-kieferchirurgische Behandlung

Kombiniert kieferorthopädisch-kieferchirurgische Eingriffe sind häufig Wahleingriffe und unterliegen trotz des weitentwickelten Behandlungsablaufes und der geringen Risikogefahr einer sehr strengen Indikationsstellung. Als Indikation sind anzusehen:

- Funktionelle Störungen
- Deutlich beeinträchtigte dentofaziale Ästhetik
- Kiefergelenksprobleme
- Parodontale Destruktionen
- Prothetische Versorgung nicht adäquat möglich
- Totale Rehabilitation wie z.B. bei Lippen-Kiefer-Gaumen-Spalt-Patienten.

Die logische Antwort auf die Frage: „Welcher erwachsener Patient ist ein Kandidat für eine kombinierte kieferorthopädisch-kieferchirurgische Behandlung?“ ist demnach: Wenn bei ihm ein gravie-

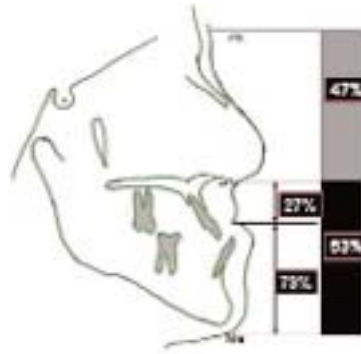


Abb. 4

Abb. 4_ Kephalemietrische Durchzeichnung der Aufnahme nach der orthodontische Dekompensation in der beiden Kiefern; es liegt eine skelettale und Weichteildisharmonie in der Vertikalen vor.

rendes skelettales oder schwerwiegendes dentoalveoläres Problem vorliegt, das mit alleinigen orthodontischen Maßnahmen nicht zu korrigieren ist. Weitere Fragen, die sich in diesem Zusammenhang folglich aufwerfen „Wie soll der Fall behandelt werden, damit die angestrebten Ziele möglichst optimal erreicht werden?“

Um diese Fragen beantworten zu können, ist neben ausführlichen Befundsunterlagen (klinische Untersuchung, Funktionsdiagnostik, Röntgenaufnahmen, intra- und extraorale Fotos, Modelle) eine gründliche Anamnese erforderlich, durch die unter anderem das Anliegen und die Motivation des Patienten für die Behandlung ermittelt werden müssen.

Der Erfolg einer kombinierten kieferorthopädisch-kieferchirurgischen Behandlung ist nämlich nicht nur von der optimalen Zahnstellung und der korrekten Kieferposition abhängig, sondern auch von der Motivation, den Erwartungen und der Zufriedenheit des betreffenden Patienten.

Über die Behandlungsmotivation kieferorthopädischer Patienten wurden unzählige Befragungen durchgeführt, wobei das Alter, das Geschlecht oder der Bildungsstand Variablen der Bewertung waren. Die Untersuchungen von Flanary⁷ Jacobson⁹ und Kiyak¹⁰, bezüglich Motiv, Erwartung und Zufrieden-

Abb. 5_ Simulation der chirurgischen Impaktion der Maxilla mit der ventralen Verlagerung und der folgenden Reaktion der Mandibula im Sinne einer Autorotation nach kranial und gleichzeitig nach ventral.

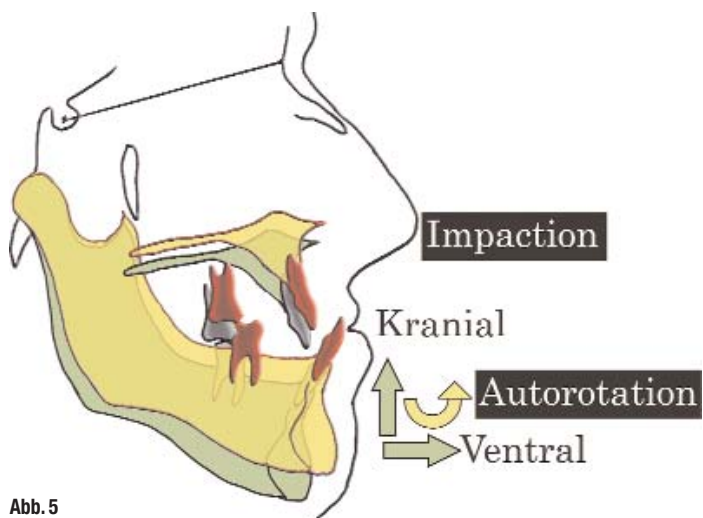


Abb. 5

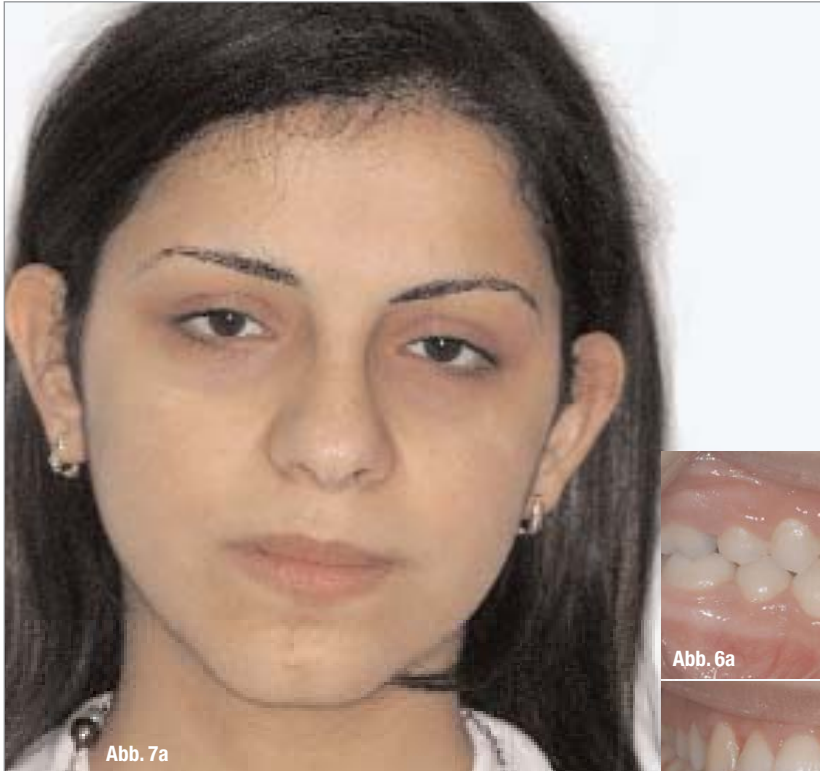

Abb. 7a

Abb. 6a-e Intraorale Aufnahmen zum Behandlungsende.
Abb. 7a-c Extraorale Aufnahmen nach Abschluss der Behandlung; ansprechendes dento-faziales Erscheinungsbild.

heit wiesen darauf hin, dass sich 79 % bis 89 % der Patienten¹³, die sich einer kombinierten kieferorthopädisch- kieferchirurgischen Behandlung unterziehen, dies nicht nur aus funktionellen sondern vor allem aus ästhetischen Gründen tun, wobei die Gewichtung für den einzelnen z.B. in Abhängigkeit der extraoralen Ausprägung der Dysgnathie unterschiedlich ausfällt. Zusätzlich hat Kijak¹⁰ bei seinen Untersuchungen festgestellt, dass mehr Frauen als Männer ihren Wunsch zur Verbesserung der facialis Ästhetik geäußert haben. Scott et al.¹⁵ haben in ihrer Studie –Befragung nach Behandlungsmotiven und –erwartung prä- und postoperativ- festgestellt, dass Patienten postoperativ über Behandlungsmotive berichteten, die präoperativ nicht als wichtig eingestuft bzw. gar nicht erwähnt wurden und vorwiegend aus dem Bereich der Ästhetik kamen.^{4, 6, 11, 18, 20, 21} Entsprechend muss sich der Kieferorthopäde an einem Behandlungsziel orientieren, das sowohl ästhetische als auch funktionelle Belange für den Ein-

zelen maximal erfüllt, da z.B. eine rein okklusionsorientierte Therapie nicht unbedingt mit einem faziälästhetisch befriedigenden Ergebnis verbunden sein muss.

Klinische Darstellungen und Behandlungssystematik

Patientengeschichte und Anamnese

Die Patientin stellte sich im Alter von 18 Jahre zur einer kieferorthopädischen Behandlung vor. Ihr Kau- funktion war deutlich eingeschränkt. Die patientin stört vor allem die Desharmonie in der Gesichtsästhetik. Sie fühlte sich durch die Eng- und Drehstände in der Ober- und Unterkieferfrontzähne und ihre Physiognomie ästhetisch beeinträchtigt. Bei der Patientin lag keine Er- krankten vor.

Diagnose

Die Fotostataufnahmen zeigen den erschwerten Mund- und Lip- penschluß in der zentrischen Re- lation. Im Gesicht ist die Unter- kieferabweichung nach rechts zu sehen (Abb. 1a und b). Das Foto- stat von lateral zeigt ein Rückge- sichts schräg nach vorne, und im Vergleich zum Mittelgesicht ein langes Untergesicht -53 % statt : 50 % (Tabelle I). Die Patientin hatte eine Klasse III- Dysgnathie mit mandibulärer Mittellinien- verschiebung nach rechts, einen zirkulär Kreuzbiss (Abb. 2a-e). Im Oberkieferzahnbogen bestand ein Engstand von 6 mm hapt- sächlich im Eckzahnbereich. Der Engstand im Unterkiefer betrug 5 mm. Als Kompensation der ske- lettalen Dysgnathie trat eine lin- guale Kippung der Unterkiefer- front ein.

Das OPG (Abb. 3) zeigt, dass alle Zähne einschließlich alle 8-er vorhanden sind, die vor der Oper- ation etfehrt wurden, weil sie im Operationsfeld standen.

Die FRS-Aufnahme zeigt deutlich die Dysgnathie in der sagittale und vertikale sowohl im Weich- teipprofil als auch im skelettalen

Bereich (Abb. 4). Die Parameter wiesen auf einen ske- lettal offenen Biss mit den typischen extraoralen An- zeichen eines „long-face-syndromes“ in leichter Aus- prägung hin: ‚mesiobasale Kieferrelation, aufgrund

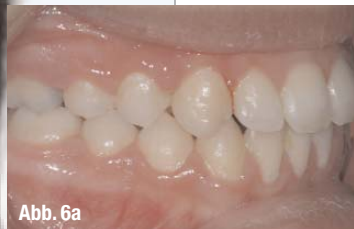

Abb. 6a

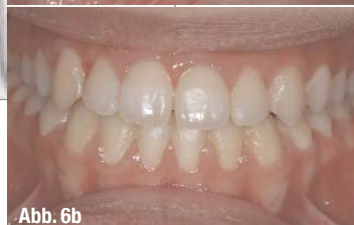

Abb. 6b

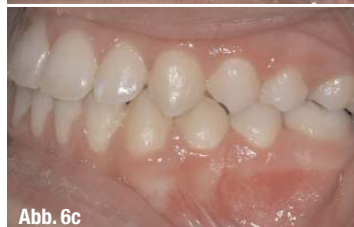

Abb. 6c

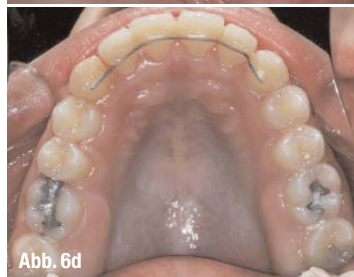

Abb. 6d

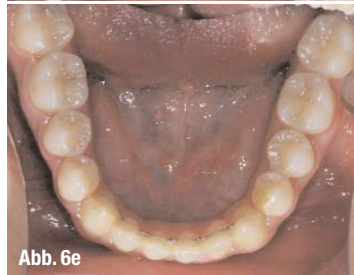

Abb. 6e

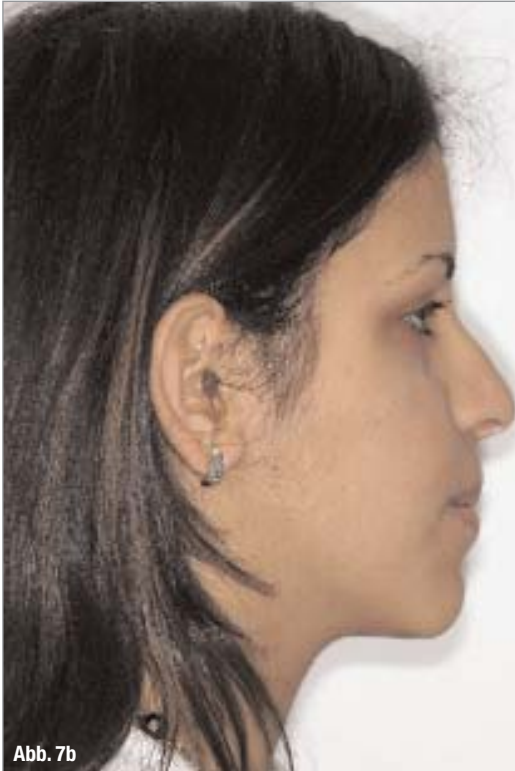

Abb. 7b



Abb. 7b

der posterioren Rotation des Unterkiefers ($ML-NSL = 41^\circ$) großer Interbasenwinkel ($ML-NL = 29^\circ$) sowie leicht verkleinerte Relation zwischen anteriorer und posteriorer Gesichtshöhe ($PFH/AFH = 60\%$) bei strukturell nach posterior abgelaufenem Wachstumsmuster. Die vertikale Einteilung des Weichteilprofils zeigte eine Disharmonie zwischen dem Ober- und dem Untergesicht ($G' - Sn : Sn - Me' ; 47\% : 53\%$). Diese äußerte sich nicht so deutlich in den knöchernen Strukturen ($N - Sna : Sna - Me ; 44\% : 56\%$). Im Bereich des Untergesichtes bestand ebenso eine Disharmonie ($Sn - Stms : Stms - Me' ; 27\% : 73\%$). Diese Änderungen im Verhältnis lagen weniger in einer Alteration der Oberlippenlänge, als vielmehr in einem verlängerten Untergesicht (Abb. 5, Tabelle I).

Die dentala Analyse zeigt eine nahezu achsengerechte stehende Oberkieferfront, während die Unterkieferfront nach lingual gekippt stehen (Tabelle I).

Therapieziele und Therapieplanung

Die angestrebten Ziele dieser kieferorthopädischen bzw. kombiniert kieferorthopädisch- kieferchirurgischen Behandlung sind:

1. Die Herstellung einer neutralen, stabilen und funktionellen Okklusion bei physiologischer Kondylenposition
2. Die Optimierung der Gesichtsästhetik
3. Gewährleistung des Mund- bzw. Lippenschlusses
4. Die Optimierung der dentalen Ästhetik unter Berücksichtigung der Parodontalverhältnisse
5. Die Sicherung der Stabilität des erreichten Ergebnisses

6. Erfüllung der Erwartungen bzw. Zufriedenheit des Patienten

als besonderes Behandlungsziel die Verbesserung der Gesichtsästhetik nicht nur in der Sagittalen im Bereich des Untergesichtes (Unterkieferregion) sondern auch im Bereich des Mittelgesichtes (Hypoplasie) sowie in der Transversalen zu nennen. Die Veränderung im Bereich des Mittelgesichtes sollte sich auf der Oberlippe und Oberlippenrot, der Nase sowie der Mundform bzw. -breite niederschlagen. Diese Behandlungsziele sollten durch zwei Maßnahmen erreicht werden

- 1) Eine Oberkieferimpaktion (Verlagerung nach kranial) und gleichzeitig eine Verlagerung nach anterior. Dies führt zu einer Korrektur der Vertikalen Disharmonie und zur Harmonisierung des Mittelgesichtes.
- 2) eine Verlagerung des Unterkiefers nach dorsal mit Seitenschwenkung nach links für die Korrektur der sagittalen und transversalen Unstimmigkeiten sowohl in der Okklusion als auch im Weichteilprofil.

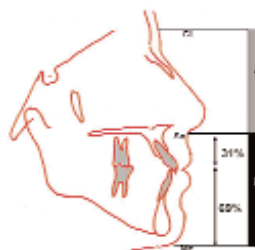

Abb. 8

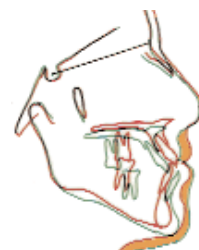

Abb. 9

Abb. 8 _Kephalometrische Aufnahme nach Behandlungsende; die skelettalen und Weichteilstrukturen in der Vertikalen wurden harmonisiert.

Abb. 9 _Die Fernröntgenüberlagerung zeigt die Veränderungen in den Hart- und Weichteilstrukturen.

Parameter	Mittelwert	vor Behandlung (Zentrik)	nach Behandlung
G'-Sn/G'-Me'	50 %	47 %	49 %
Sn-Me'/G'-Me'	50 %	53 %	51 %
Sn-Stm	33 %	27 %	31 %
Stm-Me	67 %	73 %	69 %

Parameter	Mittelwert	vor Behandlung	nach Behandlung
SNA (°)	82°	75°	78°
SNB (°)	80°	80°	75°
ANB (°)	2°	5°	3°
WITS-Wert (mm)	± 1 mm	-4 mm	-1 mm
Facial	2 mm	-6 mm	4,5 mm
ML-SNL (°)	32°	41°	40°
NL-SNL (°)	9°	11°	13
ML-NL (°)	23°	29°	27°
Gonion - < (°)	130°	133°	133°
SN-Pg (°)	81°	81°	79°
PFH/AFH (%)	63 %	60 %	61 %
N-Sna/N-Me (%)	45 %	44 %	44 %
Sna-Me/N-Me (%)	63 %	56 %	56 %

Parameter	Mittelwert	vor Behandlung	nach Behandlung
1-NL (°)	70	68	62,5
1-NS (°)	77	79	80
1-NA (mm)	4	3,5	5,5
1-NA (°)	22	27°	29°
1-NB (°)	25	11	26
1-NB (mm)	4	1,5	5,5
1-ML (°)	90	105	9

Tabelle I | Kephalometrische Analyse. Proportionen der Weichteilstrukturen vor und nach Behandlung.

Die Verbesserung der Gesichtsästhetik in der Vertikalen sollte durch eine relative Verkürzung des Untergesichtes erfolgen. Eine Verkürzung des Untergesichtes als kausale Therapie mit entsprechendem Effekt auf die faziale Ästhetik und Lippenfunktion konnte bei dieser Patientin nur durch eine kombiniert kieferorthopädisch-kieferchirurgische Behandlung erreicht werden. Mit alleinigen ortho-

odontischen Maßnahmen wären die angestrebten Ziele hinsichtlich der Ästhetik und Funktion nicht zu erreichen gewesen. Die Dysgnathie war zu gravierend für einen alleinigen dentoalveolären Ausgleich. Als Operation wurde eine bimaxilläre Osteotomie geplant. Zur Verbesserung der Vertikalen war eine Oberkieferimpaktion notwendig, die im dorsalen Bereich stärker als im ventralen Bereich durchgeführt werden sollte. Als Folge der Impaktion sollte der Unterkiefer mit den Kondylen als „Rotationszentrum“ in der Sagittalen und Vertikalen autorotieren; dabei war eine Verlagerung des Pogonion nach ventral und gleichzeitig nach kranial zu erwarten. Zur vollständigen Korrektur der sagittalen Dysgnathie war zusätzlich eine Unterkieferrückverlagerung geplant.

Therapeutisches Vorgehen

Die Korrektur der angesprochenen Dysgnathie erfolgte in sechs Phasen:

1) „Schienentherapie“: Zur Ermittlung der physiologischen Kondylenposition bzw. Zentrik vor der endgültigen Behandlungsplanung wurde für 6 Wochen eine plane Aufbisschiene im Unterkiefer eingesetzt. Dadurch konnte einen möglichen Zwangsbiss in seinem ganzen Ausmaß dargestellt werden.

2) Orthodontie: Orthodontie zur Ausformung und Abstimmung der Zahnbögen aufeinander und Dekompensation der skelettalen Dysgnathie. Entscheidend bei der Vorbereitung war die Protrusion und das Torquen der Oberkieferfront nicht nur zur Auflösung des Engstandes sondern auch hinsichtlich der durchzuführenden Operation, bei der die Maxilla impaktiert und nach posterior rotiert wird. Zur orthodontischen Behandlung wurde eine Multiband-Apparatur (22-er Slot-Brackets) verwendet.

3) Vier bis sechs Wochen vor dem operativen Eingriff bis zum operativen Eingriff „Schienentherapie“ zur Ermittlung der Kondylenzentrik. Ziel ist die Registrierung des Kiefergelenke in physiologischer Position (Zentrik).

4) Kieferchirurgie zur Korrektur der skelettalen Dysgnathie. Nach Modelloperation, Festlegung der Verlagerungsstrecke und Herstellung der Splinte, wurde am Oberkiefer eine Le Fort-I Osteotomie durchgeführt, bei der die Maxilla im dorsalen Bereich um 4,5 mm und im ventralen Bereich um 2,5 mm nach kranial impaktiert und 5 mm nach ventral verlagert wurde, sodass eine posteriore Rotation der gesamten Maxilla eintrat. Durch die Autorotation des Unterkiefers wurde die mesiale Okklusion ververstärkt. Der Rest der Korrektur der Klasse III-Okklusion erfolgte durch die operative Unterkieferrückverlagerung. Die ope-

relative Rückverlagerungsstrecke betrug rechts 5 mm und links 7,5 mm mit einem Seitenschwenk von 2,5 mm nach links.

5) Orthodontie zur Feineinstellung der Okklusion. Während der Ruhestellung der Unterkiefersegmente (sieben Tage postoperativ) wurde im Bereiche der Okklusionsintefferenzen, insbesondere in der Vertikalen, up and down Gummizüge eingesetzt. Nach Entfernung der maxillomandibuläre Fixation erfolgte die Feineinstellung der Okklusion. Diese Phase dauerte ca. fünf Monate

6) Retention: Im Unterkiefer wurde ein 3-3 Retainer geklebt. Als Retentionsgerät wurden Unter- und Oberkieferplatten eingesetzt.

Ergebnisse und Diskussion

Die intraoralen Bilder zeigen die Situation nach der Behandlung (Abb. 6a-e). Es wurden neutrale Okklusionsverhältnisse auf beiden Seiten und harmonische Zahnbögen hergestellt. Die extraoralen Aufnahmen lassen eine harmonische Gesichtsdrittelung in der Vertikalen, die durch die operative Verkürzung des Untergesichtes erreicht wurde und ein harmonisches Profil in der Sagittalen erkennen. Das Mundprofil ist harmonisch bei entspanntem Lippenchluss (Abb. 7a-c). Funktionell lagen keine Einschränkungen bei den Unterkieferbewegungen. Die FRS-Aufnahme zeigt die Änderungen der Parameter (Abb. 8, Tabelle I). Aufgrund der operativen Impaktion und posterioren Schwenkung der Maxilla hat sich die Neigung der Oberkieferbasis um 2° vergrößert. Impaktion und Autorotation führten zu einer Verkleinerung der anterioren Gesichtshöhe, sodass es zu einer leichten Vergößerung und somit zu einer Harmonisierung des Verhältnisses kam. Bei der vertikalen Einteilung des knöchernen und Weichteilprofils zeigt sich eine Harmonisierung. Die Relation zwischen dem knöchernen Ober- und Untergesicht blieb unverändert. Die Disharmonie im unteren Gesichtsdrittel wurde korrigiert, sodass das Verhältnis Sn-Stm zu Stm-Me (31% : 69%) betrug. Die Überlagerung der FRS-Aufnahmen in den Punkten S-N-S zeigt die skelettalen und Weichteilveränderungen in der Sagittalen und Vertikalen (Abb. 9). Das OPG (Abb. 10) zeigt die Situation nach Ende der Behandlung und vor der Entfernung des Osteosynthesematerials. Die Patientin war mit der erreichten funktionellen und ästhetischen Situation zu Behandlungsabschluss zufrieden.

Zusammenfassung

Die Therapie von Dysgnathien bei Patienten im Erwachsenenalter nimmt einen stetig wachsenden Raum im kieferorthopädischen Behandlungsspek-

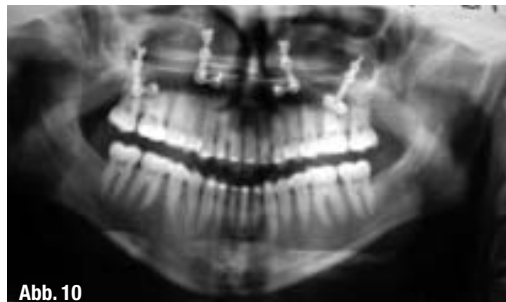


Abb. 10

Abb. 10_ Orthopantomogramaufnahme nach Ende der Behandlung.

trum ein. Ebenso zahlreich wie die Gründe hierfür steigendes ästhetisches Bewußtsein, verbesserte Operationsverfahren und zunehmende kieferorthopädische Erkenntnisse auf diesem Gebiet sind die zur Wahl stehenden Therapiekonzepte. Diese führen hinsichtlich der Okklusion in aller Regel zu einem zufriedenstellenden Ergebnis. Da aber eher die Verbesserung des fazialen Erscheinungsbildes ein Hauptanliegen erwachsener Patienten an die Therapie ist, und dies umso mehr je ausgeprägter sich die Dysgnathie von extraoral darstellt, muss die Behandlungsplanung so konzipiert sein, dass neben der Okklusion und Funktion auch die Ästhetik in möglichst optimaler Weise verbessert wird. Die vorliegende Arbeit soll einen Beitrag leisten, um die Abweichungen von der regelrechten skelettalen und v.a. Weichteilkonfiguration darzustellen und diese den Parametern des als ästhetisch empfundenen Gesichtsaufbaus gegenüberzustellen. Zur fall-spezifischen Umsetzung dieser theoretischen Grundlagen, wird exemplarisch an einem Behandlungsbeispiel zur Korrektur von Klasse III Dysgnathie aufgezeigt. Dabei wird neben der Indikationsstellung für eine kombinierte Therapie auch auf das chirurgische Procedere eingegangen und ein kurzer Überblick der Entwicklung chirurgischer Dysgnathiekorrekturen gegeben.

_Kontakt	face
	<p>Prof. Dr. med. dent. Nezar Watted Center for Dentistry and Aesthetics Chawarezmi Street 1 P.o. box 1340 30091 Jatt/Israel E-Mail: nezar.watted@gmx.net</p>
	