

Rehabilitation der Funktion und Ästhetik

Eine interdisziplinäre Aufgabe

Die Zusammenarbeit zahnärztlicher Teilgebiete stellt eine Herausforderung dar, die durch die räumliche Trennung der beteiligten Praxen noch erschwert wird. Ein klassisches interdisziplinäres Management ist die präprothetische Kieferorthopädie. Im vorliegenden Artikel wird die gemeinsame Befunderhebung, spezifische Planung und fallgerechte Behandlungsdurchführung am Beispiel einer Patientin vorgestellt, deren Therapie nur in Zusammenarbeit von Prothetik, Parodontologie und Kieferorthopädie ein optimales Ergebnis versprach. Die praktische Anwendung wird demonstriert und auftretende Schwierigkeiten diskutiert.

Prof. Dr. med. dent. Nezar Watted, Dr. med. dent. Muhamad Abu-Hssein, Dr. med. dent. Muhamad Abu-Mowais, Dr. med. dent. Azzaldeen Abdulgani, Prof. Dr. med. Dr. med. dent. Peter Proff

■ Durch die Möglichkeit zur kieferorthopädischen Therapie erwachsener Patienten kann eine orthodontische Vorbehandlung der Ausgangspunkt für eine prothetische Versorgung sein, die sich durch tadellose Ästhetik, uneingeschränkte Funktion und gute Parodontalprophylaxefähigkeit auszeichnet.^{8,11–13,19,40,50} Beim Erwachsenen können kieferorthopädisch vorbereitende Maßnahmen beispielsweise infolge von Zahnverlusten unterschiedlichster Art sinnvoll sein. Die angesprochene Patientengruppe beinhaltet zudem nicht selten Fälle, bei denen bereits im Kindes- bzw. Jugendalter eine kieferorthopädische Behandlung empfehlenswert gewesen wäre, die aber damals nicht möglich oder nicht gewollt war. Mit dem steigenden Ästhetikbedürfnis der Bevölkerung und der medienvermittelten Kenntnis der zahnärztlichen Möglichkeiten sind ein ständig zunehmendes Interesse und eine höhere Bereitschaft dieser Erwachsenen zu einer kieferorthopädischen Behandlung zu verzeichnen.⁴⁵

Die Überlegungen des prothetisch arbeitenden Zahnarztes hinsichtlich einer kieferorthopädischen Vorbehandlung eines erwachsenen Patienten können, abhängig vom Ausgangsbefund, neben der individuellen Optimierung der Ästhetik und Verbesserung der Funktion auch die gesteigerte Hygienefähigkeit der geplanten prothetischen Restaurationen, eine Pfeilervermehrung oder die Verbesserung der Pfeilerqualität sein.^{18,40,41,50} Innerhalb der Behandlungsplanung ist die Zusammenarbeit aller an der Lösung beteiligten Disziplinen erforderlich.⁴⁴

Jede Disziplin stellt die vorgegebene Situation dem durch fachspezifisches Eingreifen maximal zu erreichenden Resultat gegenüber, sodass in Koordination dieser Behandlungsmaßnahmen mit den übrigen Teilbereichen eine möglichst ideale Lösung angestrebt wird und letztendlich resultiert. Es muss ein gemeinsamer Therapieweg eingeschlagen werden, der in Anbetracht folgender Kriterien Bestmögliches verspricht:

- ästhetische Verbesserung
- funktionelle Verbesserung
- Stabilität des Resultates
- Parodontalsituation bei Behandlungsende und Langzeitprognose

- Wahrscheinlichkeit apikaler Resorptionen durch Zahnbewegungen
- einzubeziehende Pfeilerzähne und Ausmaß der Beschleifmaßnahmen
- Belastbarkeit und Compliance des Patienten
- Zufriedenheit des Patienten bezüglich der formulierten Wünsche und Erwartungen

Einige dieser Kriterien lassen sich durch ein diagnostisches Set-up-Modell veranschaulichen und auch für den Patienten anschaulich beurteilen. Der Kieferorthopäde erhält zudem Anhaltspunkte über das Ausmaß und die Realisierbarkeit der notwendigen orthodontischen Zahnbewegungen. Gleichzeitig kann der Prothetiker überprüfen, ob die zur Diskussion stehende Planung ästhetisch, funktionell und bezüglich der Verteilung des bestehenden Zahnmaterials überhaupt infrage kommt. Letztendlich sollten Kieferorthopäde und Prothetiker mehrere Behandlungsalternativen formulieren und einschließlich der jeweiligen Vor- und Nachteile sowie möglichen Risiken dem Patienten erläutern werden.

Dem Wunsch des Patienten nach ausführlicher Information hinsichtlich Behandlungsalternativen und deren finanziellen Aspekten muss zunehmend Rechnung getragen werden. Erst der aufgeklärte Patient bringt das Verständnis und die notwendige Motivation vor allem für aufwendige und langwierige Behandlungen auf. Je nach der individuellen Situation des Patienten wird einer primär ästhetischen, einer besonders dauerhaften oder einer finanziell günstigen Lösung der Vorrang gegeben. Vor allem dem jungen Patienten gegenüber muss sich der Zahnarzt seiner großen Verantwortung bewusst sein. Wenig invasive Lösungen von hervorragender Qualität und guter Langzeitprognose sollten die Regel sein. Dabei ist die Compliance des Patienten, das heißt, seine Kooperationsbereitschaft und seine Belastbarkeit, kritisch zu bewerten, da eine festsitzende Multibracketapparatur im Alltagsgeschehen oft als störend empfunden wird.

Auch die im Anschluss an eine kieferorthopädische Behandlung folgende Retentionsphase darf nicht unerwähnt bleiben. Die Behandlungsergebnisse sind beim Erwachsenen in gleicher Weise wie bei Kindern rezidiv-

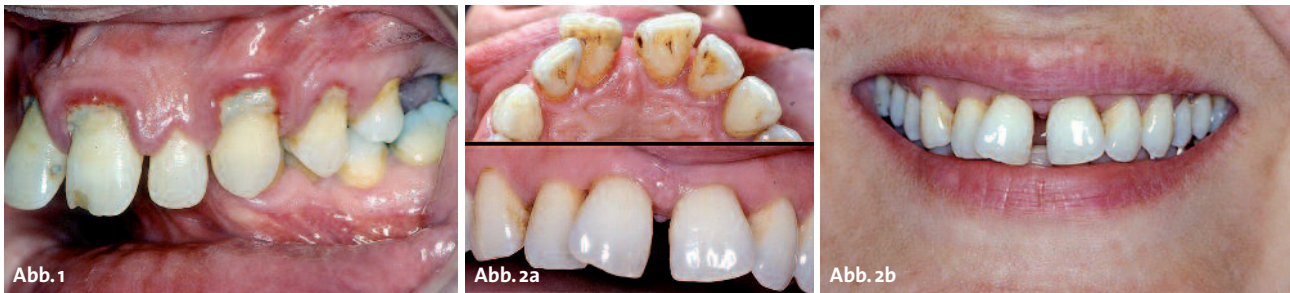

Abb. 1: Primär bereits vorhandene, dentale (stark nach labial gekippte Oberkieferfront) und skelettale (Klasse II/1) Dysgnathie mit tiefem Biss bei parodontal erkranktem Gebiss. – **Abb. 2a und b:** Situation einer Patientin, bei der die dentale Dysgnathie (Elongation der Oberkieferfront mit Bildung typischer parodontaldestruktiv-bedingter Lücken und Rezessionen) Folge einer Parodontopathie war.

gefährdet.⁴² Die Dauer der Retention hängt dabei von Art, Ausmaß und Geschwindigkeit der Behandlungsdurchführung ab. Um das Risiko eines Rezidives vor allem in der ästhetisch wertvollen Frontzahnregion möglichst gering zu halten, empfiehlt sich beispielsweise nach Korrektur rotierter Zähne oder dem Schluss eines Diastema mediales ein geklebter Retainer.^{1,51-53} Vor einer endgültigen prothetischen Versorgung können hypoplastische oder inkomplette Frontzähne mittels der Säureätztechnik aufgebaut werden. Auch im Seitenzahnbereich ist gelegentlich eine provisorische Kauflächenrekonstruktion indiziert, um eine kieferorthopädisch angestrebte Höcker-Fossa-Beziehung zu sichern und bis zum Zeitpunkt der prothetischen Rekonstruktion zu erhalten.^{1,2}

Parodontalgeschädigte Gebisse

Die Planung der präprothetischen Maßnahmen erfordert in der Erwachsenenbehandlung neben den routinemäßig angefertigten Unterlagen einen sowohl klinisch als auch röntgenologisch erhobenen Parodontalstatus. Im parodontal erkrankten Gebiss erwachsener Patienten können dentale Dysgnathien bereits primär vorgelegen haben (Abb. 1), oder sekundär als Folge einer Parodontopathie bzw. einer Dysfunktion aufgetreten sein (Abb. 2a und b).^{25,31} Das bekannteste und dem Patienten auffälligste Symptom einer parodontalen Destruktion ist die labiale Kippung der Frontzähne und die Entstehung von Lücken. Die Wanderung der betroffenen Zähne kann im Sinne einer Extrusion eintreten, die zu einem verstärkten Überbiß führt. Folge dieser parodontalen Destruktion ist neben der Zahnlockerung und Gingivarezession nicht selten die Entstehung einer Fehlfunktion in Form einer Unterlippeneinlagerung, die eine Fehlbelastung der betroffenen Zähne mit sich bringt. Orthodontische Zahnbewegungen in Gebiete mit reduziertem Knochenangebot sind nicht zwangsläufig begleitet von einem Verlust an bindegewebigem Attachment, wenn die marginale Entzündung präorthodontisch beseitigt wurde.^{10,14,23,36} Polson et al. kamen bei Tierexperimenten zu der Schlussfolgerung, dass Zahnbewe-

gungen in Parodontaldefekte weder auf der Druck- noch auf der Zugseite zu einer Verschlechterung des bindegewebigen Attachmentniveaus führen.³⁶ Geraci et al. haben in Untersuchungen, bei denen Zähne in Parodontaldefekte hineinbewegt wurden, festgestellt, dass sich sogar neues bindegewebiges Attachment an einer Wurzeloberfläche, die zuvor an eine entzündliche Läsion angrenzte, gebildet hat.^{9,10} Die Autoren sind sich der Notwendigkeit der Interpretation dieser am Tiermodell gewonnenen Ergebnisse bewusst. Aufgrund der reduzierten Knochenhöhe ist die Lage des Widerstandszentrums und somit die Wirkung der verwendeten Kraft anders als bei Zähnen ohne parodontale Destruktion. Diese Tatsache sollte bei der angewandten Biomechanik berücksichtigt werden (Abb. 3a und b).

Die Reaktion parodontaler und alveolärer Gewebe auf orthodontische Kräfte im Anschluss an regenerative Behandlungen fortgeschrittener parodontaler Läsionen wurde in der Literatur in der Art klinischer Falldarstellungen bereits mehrmals beschrieben.^{7,10,14,30,31,49} Obwohl die klinische Erfahrung vermuten lässt, dass die orthodontische Bewegung im Anschluss an regenerative Maßnahmen problemlos möglich ist und im besten Fall zur Bildung eines neuen Attachments führt, liegen wenige experimentelle bzw. histologische Hinweise zur Bestätigung dieser Hypothese vor.

Intrusion von Zähnen

Zur Beseitigung eines dental tiefen Bisses bzw. zur Korrektur der entzündungsbedingt elongierten Frontzähne im Oberkieferzahnbogen wird in der Regel nach der Ni-

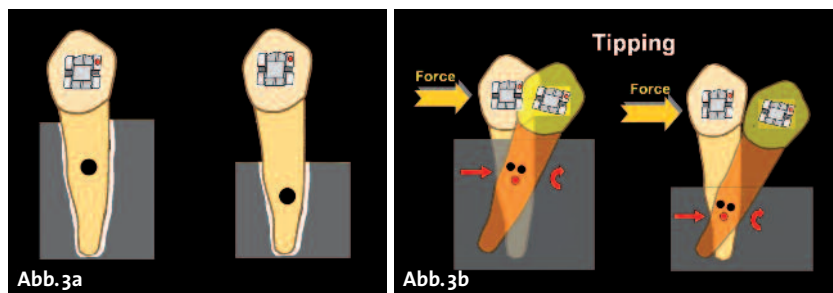


Abb. 3a: Das Widerstandszentrum eines parodontal gesunden Zahnes (links). Das Widerstandszentrum eines parodontal geschädigten Zahnes liegt apikal (rechts). – **Abb. 3b:** Bei einer an der Zahnkrone angreifenden Einzelkraft entsteht eine stärkere Kippbewegung am parodontal geschädigten Zahn (rechts) als am gesunden Zahn (links).

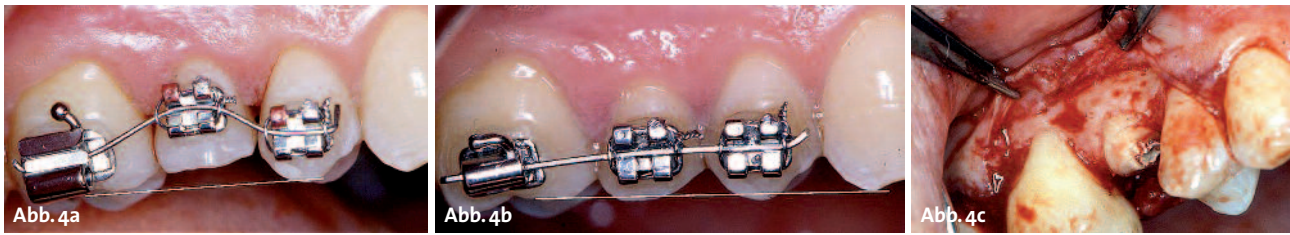

Abb. 4: Darstellung einer Extrusionsmechanik an Zahn 15 nach einer tiefen Kronenfraktur von Palatinal. **a)** Vor Behandlung, gerader Gingivaverlauf. **b)** Eingliederung der Multibracketapparatur und eines TMA-Drahtes zur Extrusion; der Zahn wurde okklusal abgeschliffen, damit die Extrusion durchgeführt werden kann bzw. damit eine Frühkontakt vermieden wird. **c)** Nach erfolgter Extrusion ist der Gingivaverlauf disharmonisch, an Zahn 15 verläuft der gingivale Rand weiter koronal als bei den benachbarten Zähnen.

vellierung eine Intrusionsmechanik eingesetzt. Bezüglich der Folgen der Intrusion von Zähnen gibt es widersprüchliche Ansichten.^{26–29,43,47} Ericsson et al. berichteten über die Folgen einer Intrusion bei Vorhandensein von Plaque, subgingivale Plaque entstand aus ehemals supragingivale Plaque.⁴⁵ Dies führte zu einem Fortschreiten der parodontalen Destruktion. Deshalb ist das professionelle Scaling besonders während der Intrusion von elongierten Oberkieferschneidezähnen indiziert.

Melsen et al. kamen zum Ergebnis, dass die Intrusion von Zähnen bei diesem Vorgehen nicht zu einer Entwicklung vertiefter Taschen führt.^{27,28} Bestenfalls kann die Intrusion zu einem Attachmentgewinn führen, nachdem ein konventioneller parodontalchirurgischer Eingriff erfolgt ist.²⁶ Allerdings ist durch Tierexperimente bekannt, dass es nach konventionellen Lappenoperationen auch ohne orthodontische Zahnbewegungen zu neuem Attachment während der normalen Wundheilung kommt.⁴⁷ Stenvik und Mjör haben festgestellt, dass die Intrusion zu Wurzelresorptionen, zu Veränderungen der Pulpa und zu unvollständiger Wurzelbildung bei jüngeren Patienten führen kann.⁴³ Marks und Corn registrierten, dass es bei der Intrusion von Frontzähnen zu einer Vertiefung von knöchernen Defekten kommt.²⁴ Dies um so mehr, wenn bereits vertikale Knochendefekte vorhanden sind.

Die Wirkung der Extrusion auf das Parodontium ist besser vorhersehbar als die Wirkung der Intrusion. Die klinische Erfahrung hat gezeigt, dass es bei einer Extrusion zu einem Knochengewinn kommt.⁴⁷ Deshalb kann beispielsweise bei einem tief frakturierten Zahn nach orthodontisch erfolgter Extrusion eine Osteoplastik im Sinne einer Kronenverlängerung durchgeführt werden (Abb. 4a–c).

Zahnbewegung in den infraalveolären Defekt hinein

Geraci vertrat eine zeitlang die Meinung, dass die Bewegung eines Zahnes in einen knöchernen Defekt hinein zu einer Regeneration des Parodontiums und somit zu einer Eliminierung der Knochentasche führen kann.⁹ Parodontologen glaubten lange Zeit, dass die Heilungsaussichten eines Knochendefektes an einem Zahn um so höher sind, je schmaler dieser Knochendefekt durch die orthodontische Zahnbewegung gestaltet wird. Die Untersuchungen von Polsen et al. zeigten, dass die Bewegung eines Zahnes in Richtung des Knochendefektes

bzw. durch diesen hindurch zu einer Verkleinerung des Defektes führt. Durch histologische Untersuchungen konnte nachgewiesen werden, dass aus der orthodontischen Zahnbewegung lediglich ein sehr langes epitheliales Attachment resultiert; das Epithel wurde durch die Zahnbewegung in der Knochentasche komprimiert, so dass eine Schicht zwischen den Wurzeloberflächen und dem Alveolarknochen entstand, die eine Barriere bei der Herstellung von neuen Parodontalfasern darstellt.^{35,36} Vanarsdell belegte in einer Vergleichsstudie, dass Attachmentverlust dort auftrat, wo ein Zahn in einen infraalveolären Defekt hineinbewegt wurde.⁴⁷ Es ist aber möglich, einen Zahn von einem Alveolardefekt wegzubewegen und, bei gleichzeitig kontrollierter Extrusion, einen Alveolardefekt zu eliminieren bzw. zu verkleinern. Dies ist in der Regel zur Verbesserung der knöchernen Strukturen die Behandlung der Wahl. Wennström et al. kamen zu der Schlussfolgerung, dass eine orthodontische Zahnbewegung zu einer verstärkten Destruktion des bindgewebigen Attachments an Zähnen mit knöchernen, entzündlich veränderten Defekten führen kann.⁴⁹ Für die klinische Kieferorthopädie ist es deshalb wichtig, dass vor Beginn der Behandlung bei Patienten mit Parodontalproblemen in Abhängigkeit vom Schweregrad der Erkrankung nach der Parodontaltherapie eine Wartezeit von circa drei bis sechs Monaten eingehalten wird.^{3,17,32}

Retention bei parodontalen Destruktionen

Für die Wanderung von Frontzähnen wurde eine entzündungsbedingte Schwellung, die Druck im Parodontalspalt ausübt, bzw. die Zungenkraft verantwortlich gemacht. Nach Proffit sind primär zwei Hauptfaktoren an dem Gleichgewicht beteiligt, das die Position der Zähne bestimmt.³⁷ Dies sind der Druck von Lippen oder Wangen und der Zunge sowie Kräfte, die durch metabolische Aktivitäten im Parodontium entstehen. Sobald das physiologische Gleichgewicht in Parodontium zusammenbricht, kann es die notwendige Stabilisierungsfunktion nicht länger aufrechterhalten, und die Schneidezähne beginnen zu wandern. Schlussfolgerung ist, dass bei Patienten mit starker Parodontalerkrankung und Zahnwanderungen nach der orthodontischen Therapie eine Dauerretention erforderlich ist.

Ramfjord verzichtet auf eine Retention bzw. Schienung der Zähne mit erhöhter Mobilität nach einer parodontologischen Behandlung.³⁸ Dennoch ist der Einsatz eines

Kleberretainers zusätzlich zu einer Platte nach einer parodontologisch-orthodontischen Behandlung von Vorteil. Wird kein Retainer bzw. nur eine herausnehmbare Platte eingesetzt, entsteht das Risiko eines Jiggings.^{21,37} Experimentelle Tierstudien haben gezeigt, dass Jiggling den Fortschritt des Attachmentverlustes bei bestehender Parodontitis begünstigen kann^{6,21,34} oder zumindest zu einer erhöhten Knochen- und Wurzelresorptionen führt.³⁵ Auch ohne Jiggling kann sich ein leichtes bindgewebiges Reattachment und eine Knochenregeneration einstellen.²¹

Als Parodontalschienung bzw. Dauerretention eignet sich ein flexibler Kleberretainer aus einem Twist-Bogen, der an jeden Zahn geklebt ist, aber gleichzeitig die physiologische Zahnbeweglichkeit noch zulässt.^{48,51-53} Die Notwendigkeit einer guten Zusammenarbeit zwischen dem behandelnden Kieferorthopäden und dem Parodontologen wird aus dem Dargelegtem deutlich.³⁹ Sollten an der Behandlung noch zusätzliche Fachdisziplinen beteiligt sein, ist eine Rücksprache mit diesen notwendig. Deshalb sollte der jeweilige Patient spätestens gegen Abschluss der kieferorthopädischen Phase dem Prothetiker vorgestellt werden, damit dieser über den Behandlungsstand informiert ist und Verbesserungsvorschläge noch in die Therapie einfließen können.

Klinische Falldarstellung

Diagnose

Die 53-jährige Patientin stellte sich zunächst bei ihrem Hauszahnarzt zur Planung einer Lückenversorgung im Seitenzahnggebiet vor. Von dort wurde sie an uns überwiesen. Es war abzuklären, mit welchen therapeutischen Mitteln eine funktionell und ästhetisch zufriedenstellende prothetische Versorgung möglich wird. Ein herausnehmbarer Zahnersatz wurde von der Patientin abgelehnt. Aufgrund der labialstehenden und elon-

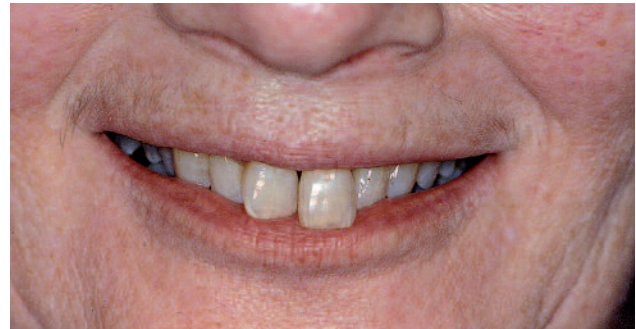

Abb. 5: Erschwerter Lippenschluss, unästhetisches dentales Erscheinungsbild.

gierten Oberkieferfrontzähne lag eine vergrößerte sagittale (Klasse II-Dysgnathie) und vertikale Frontzahnstufe vor, die den Lippenschluss erschwerte. Dies war neben der funktionellen auch eine ästhetische Beeinträchtigung für die Patientin (Abb. 5). Die Zähne 11 und 21 waren im Hochstand und stark beweglich.

Die intraoralen Aufnahmen zeigen zu Behandlungsbeginn eine Angle Klasse II/1 Okklusion rechts und links sowie einen tiefen Biss mit Einbiss in die Gaumenschleimhaut (Abb. 6a–c). In beiden Zahnbögen lagen Engstände und Zahnfehlstellungen vor (Abb. 6d–f). Die Wanderung bzw. Fehlstellung der Oberkieferfrontzähne kam vermutlich aufgrund der parodontalen Destruktionen zustande, außerdem wiesen die Zähne 21 und 22 eine Rezession auf. Anamnestisch konnte festgestellt werden, dass die Zähne 46 und 47 wegen parodontaler Probleme extrahiert werden mussten.

Die klinische Untersuchung ergab vergrößerte Taschen- sondierungstiefen an allen Zähnen insbesondere in der Oberkieferfront. Die röntgenologische Untersuchung zeigte einen generalisierten horizontalen Knochenabbau mit vertikalen Einbrüchen. Zahn 21 hatte mesial einen tiefen Knocheneinbruch; die Sondierungstiefe an der betreffenden Stelle beträgt 8 mm, bei Lockerungs-

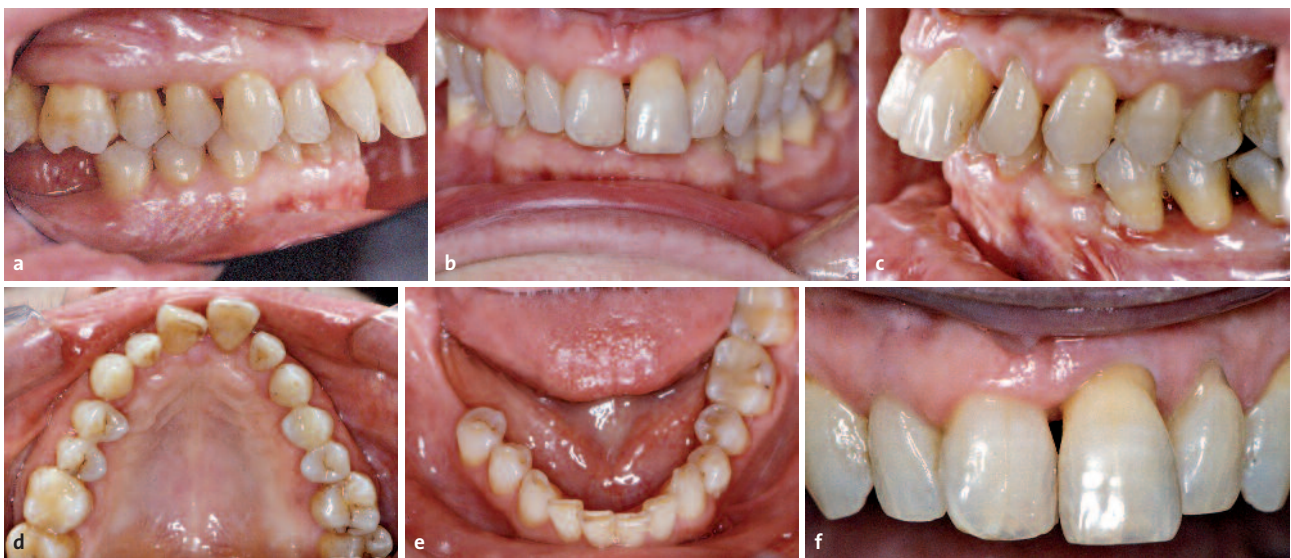

Abb. 6a–c: Intraorale Aufnahmen in Okklusion. Klasse II/1 rechts und links, tiefer Biss mit Einbiss in die Gaumenschleimhaut und eine vergrößerte sagittale Frontzahnstufe. Die Zähne 46 und 47 sind verloren gegangen. – **Abb. 6d und e:** Oberkieferaufsicht, Zahnfehlstellungen und Engstand (1,5 mm) in der Front. – **Abb. 6f:** Elongation des Zahnes 21, ein disharmonischer Verlauf des Gingivarandes aufgrund der Rezession am Zahn 21. Es besteht ein dreieckiger dunkler Raum zwischen den Zähnen 11 und 21 wegen des Rückganges der Interdentalpapille.

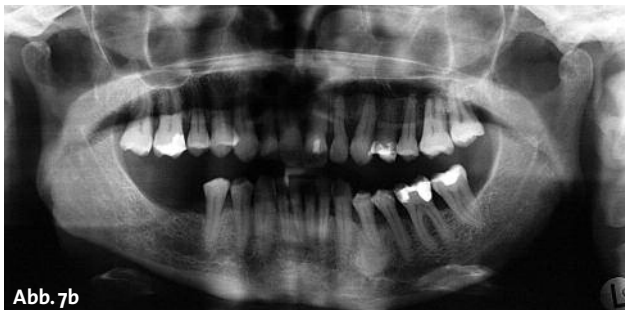
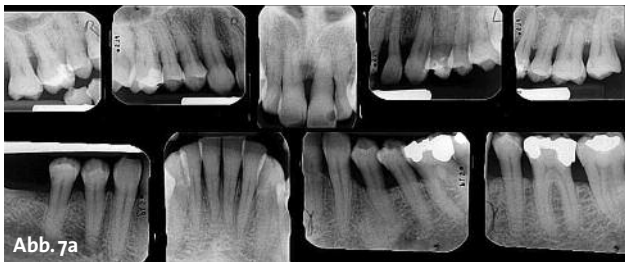
Abb. 7a: Der Röntgenstatus zeigt die Knochenverhältnisse, an Zahn 21 ist ein großer Knochendefekt vorhanden (vertikal und horizontal). – **Abb. 7b:** Das OPG zeigt die Knochenhöhe im Bereich des Freierdes (Regio 46, 47), die Knochenhöhe reicht nicht für eine Implantation.

Lockerungsgrad		0	I	I	I	0	I	I	II	II	0	I	0	I	
Taschentiefe	d/m	5	5	6	6	4	4	5	4	3	3	4	5	6	6
	b/p	3	5	3	4	3	4	3	3	3	4	4	5	3	5
Taschentiefe	m/d			4	4	3	3	3	3	4	5	6	4	4	4
	b			3	2	3	3	2	3	3	3	3	2	3	4
Lockerungsgrad				0	0	0	I	I	I	I	0	I	0	I	

Abb. 8: Parodontalstatus vor Behandlungsbeginn (d: distal; m: mesial; p: palatal; b: bukkal).

grad II (Abb. 7a und b). Die Prognose für diesen Zahn war in Zusammenhang mit einer orthodontischen Behandlung unsicher, auch wenn eine erfolgreiche Parodontaltherapie durchgeführt würde. In Abbildung 8 sind die Sondierungstiefen, der Knochenverlauf und der Lockerungsgrad dargestellt.

Therapieplanung

Die Behandlung teilte sich in vier Phasen: die Parodontalbehandlung, die orthodontische Behandlung, die Retention mit einem mukogingivalchirurgischen Eingriff (freies Gingivatransplantat – FGT) und die prothetische Behandlung.

Im Rahmen der Parodontalbehandlung musste geklärt werden, inwieweit Zähne mit zweifelhafter Prognose bzw. problematischer Behandlung vorliegen. Erst die Re-Evaluation nach erfolgter Initialtherapie zeigt, ob sie erhalten oder extrahiert werden müssen. Das Erstellen eines definitiven kieferorthopädischen Behandlungsplanes ist in der Regel vorher nicht möglich. Nach detaillierter Motivation und Instruktion wurde mit der ersten Behandlungsphase (Initialtherapie) begonnen. Der Papillenblutungsindex (PBI) und der Approximalraumplaqueindex (API) hatten sich dank der guten Mitarbeit der Patientin deutlich reduziert.

Für die prothetische Versorgung sollte der Zahn 45 so weit distalisiert werden, dass eine Lücke von 7–8 mm entsteht und der Zahn 16 einen Antagonisten erhält (Abb. 9). Zur Reduktion der sagittalen Frontzahnstufe sollte die Unterkieferfront protrudiert werden. Die Reduktion des Überbisses sollte durch die Intrusion der Fronten und gleichzeitig die Extrusion der Seitenzähne erreicht werden. Da der Zahn 45 in einen Bereich ohne befestigte Gingiva bewegt wurde, war die Schaffung einer befestigten Gingiva durch ein FGT erforderlich. Nach Abheilung des Transplantates und der Mindestretentionsdauer sollte die prothetische Versorgung erfolgen.

Therapeutisches Vorgehen

In der orthodontischen Phase wurde für die geplanten Zahnbewegungen eine festsitzende Apparatur (0.022 x 0.028 Slot-Brackets) eingegliedert. Im Oberkiefer wurden die Zähne 11 und 21 zu Beginn der Behandlung nicht in die Apparatur miteinbezogen, bis der nötige Platz für deren Einordnung im Zahnbogen geschaffen war (Abb. 10a und b). Nach Schaffung des Platzes erfolgte die Intrusion des Zahnes 21. Hierfür wurde ein Knöpfchen geklebt und der Bogen entsprechend aktiviert (Abb. 10c und d). Im Unterkiefer erfolgte die Bebänderung aller Zähne außer der Zähne 34 und 35, die im Tiefstand waren, und deren Nivellierung nur nach Platzbeschaffung möglich war (Abb. 10e). Für die Distalisation des Zahnes 45 wurde eine Druckfeder verwendet, deren Nebenwirkung für die Protrusion der Front ausgenutzt wurde (Abb. 10f–h). Die Lücke zwischen 44 und 45 wurde so weit geöffnet, bis der Zahn 16 den Zahn 45 als Antagonisten hatte (Abb. 11a–c). Nach der Entbänderung wurde ein 3-3-Retainer aus Twist-Flex in Ober- und Unterkiefer geklebt. Zur Sicherung der geschaffenen Lücke wurde ein Retainer zwischen 45 und 44 geklebt (Abb. 11d–h).

Zur Verbesserung der gingivalen Verhältnisse und Schaffung einer befestigten Gingiva an Zahn 45 wurde in der Retentionsphase eine gingivalchirurgische Maßnahme (freies Gingivatransplantat) durchgeführt. Dieses wurde vom Gaumen entnommen und im präparierten Transplantatbett angenäht. Dabei wurde darauf geachtet, dass glatte Übergänge zwischen Transplantat und der angrenzenden Gingiva entstehen (Abb. 12a–d). Nach Abheilung des Transplantates erfolgte die prothetische Versorgung mit einer konventionellen Keramikbrücke (Abb. 13a und b). Die intraoralen Aufnahmen zeigen eine stabile funktionelle Ok-

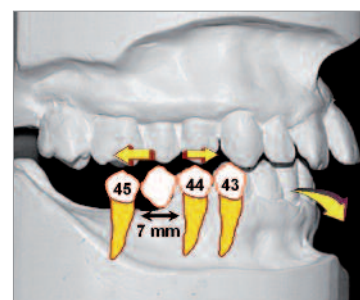


Abb. 9: Simulation der angestrebten Zahnbewegungen mithilfe der Druckfeder zur Distalisation des zweiten Prämolaren (die Lücke soll ca. 7 mm betragen). Teil der Nebenwirkungen wird die Protrusion der Unterkieferfront zur Reduktion der sagittalen Frontzahnstufe sein.

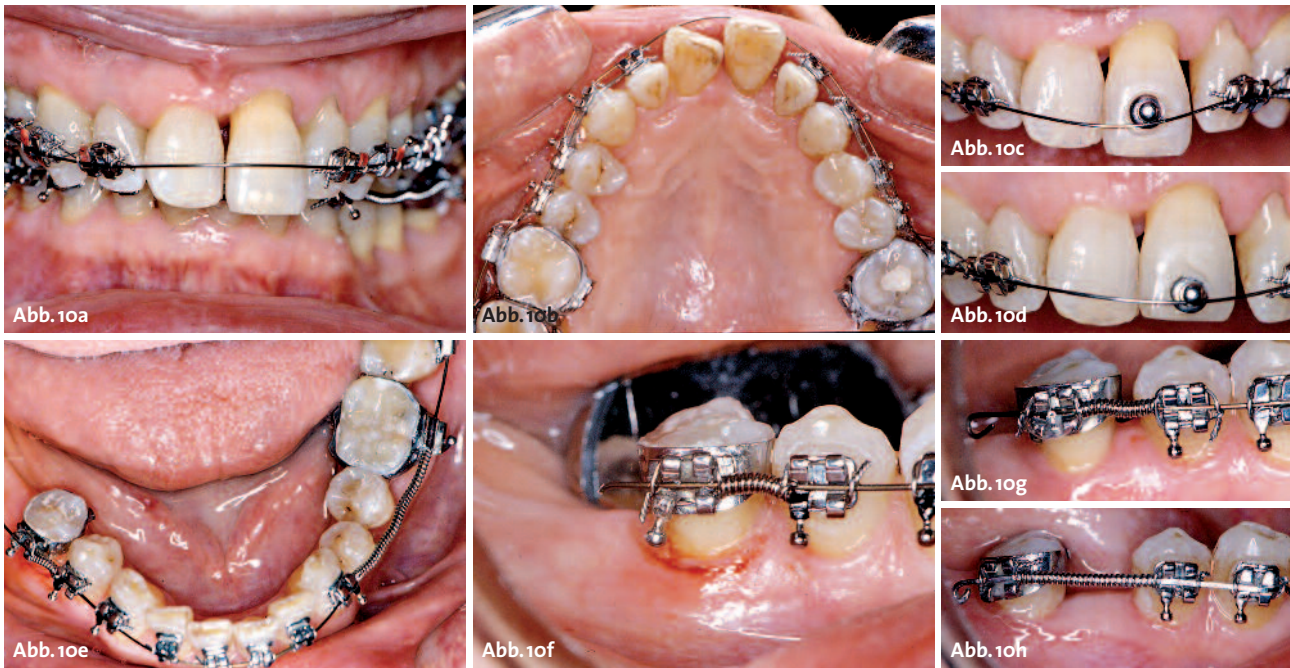


Abb. 10: Darstellung des systematischen Vorgehens. **a und b:** Teilbebanderung im Oberkiefer. **c)** Eingesetzte Biomechanik zur Intrusion des Zahnes 21. **d)** Zustand nach Intrusion des Zahnes 21. **e)** Teilbebanderung im Unterkiefer mit eingegliederten Druckfedern zur Platzbeschaffung im 3. Quadranten und zur Distalisation des Zahnes 45. **f-h)** Systematische Distalisation des Zahnes 45, der Zahn wird von einer Region mit befestigter Gingiva in eine Region ohne befestigte Gingiva bewegt.

klusion mit einer physiologisch vertikalen und stark reduzierten sagittalen Frontzahnstufe. Durch die Intrusion der Oberkieferfront, insbesondere des Zahnes 21, wurde ein harmonischer Gingivaverlauf erreicht. Klinisch liegen gute Parodontalverhältnisse mit ausreichend befestigter Gingiva am Zahn 45 vor. Durch die Re-

duktion des Überbisses wurde der Einbiss im Gaumen beseitigt. Die extraoralen Aufnahmen zeigen ein harmonisches, zufriedenstellendes Lächeln (Abb. 14). Der Röntgenstatus und das OPG zeigen gute Knochenverhältnisse. Eine Verschlechterung an den Frontzähnen trat nicht ein (Abb. 15).

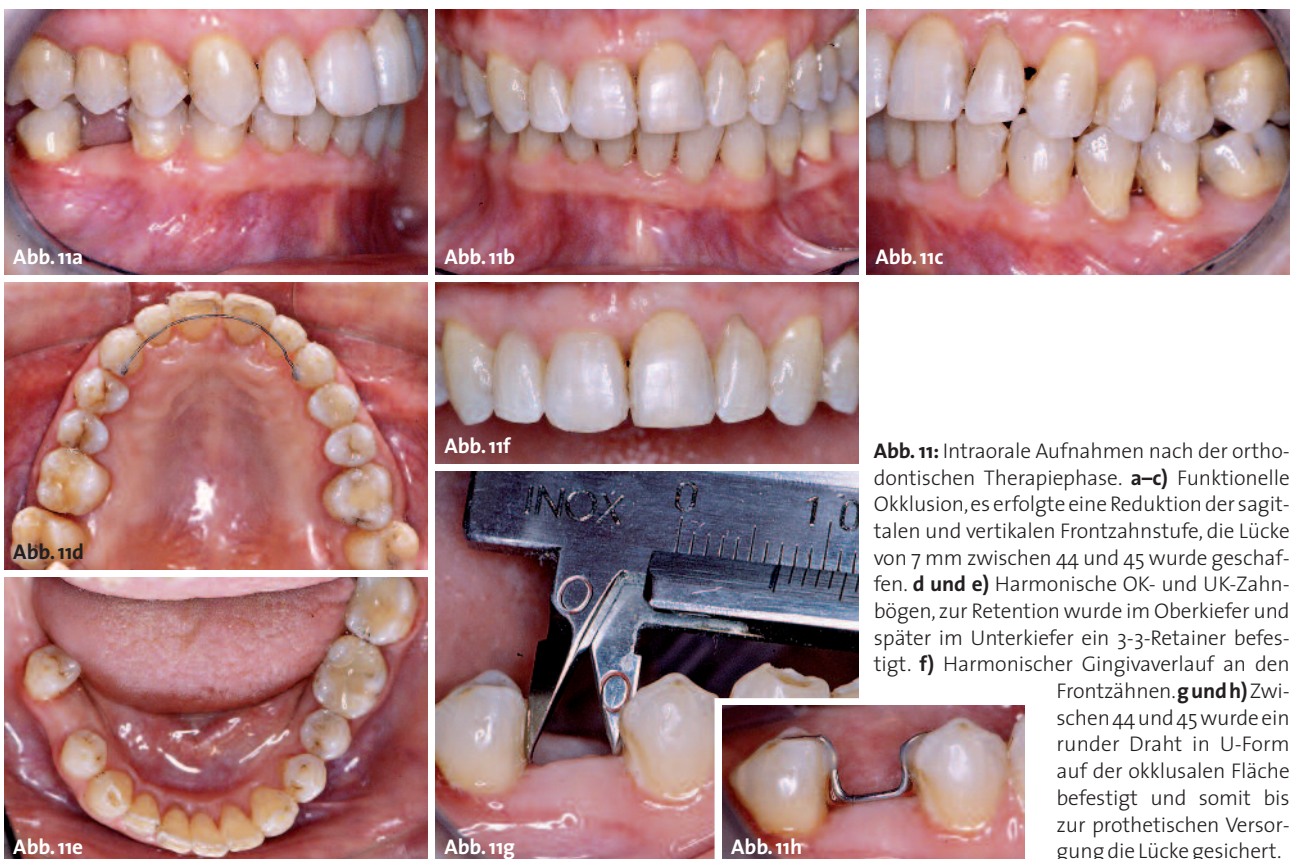

Abb. 11: Intraorale Aufnahmen nach der orthodontischen Therapiephase. **a-c)** Funktionelle Okklusion, es erfolgte eine Reduktion der sagittalen und vertikalen Frontzahnstufe, die Lücke von 7 mm zwischen 44 und 45 wurde geschaffen. **d und e)** Harmonische OK- und UK-Zahnbögen, zur Retention wurde im Oberkiefer und später im Unterkiefer ein 3-3-Retainer befestigt. **f)** Harmonischer Gingivaverlauf an den Frontzähnen. **g und h)** Zwischen 44 und 45 wurde ein runder Draht in U-Form auf der okklusalen Fläche befestigt und somit bis zur prothetischen Versorgung die Lücke gesichert.

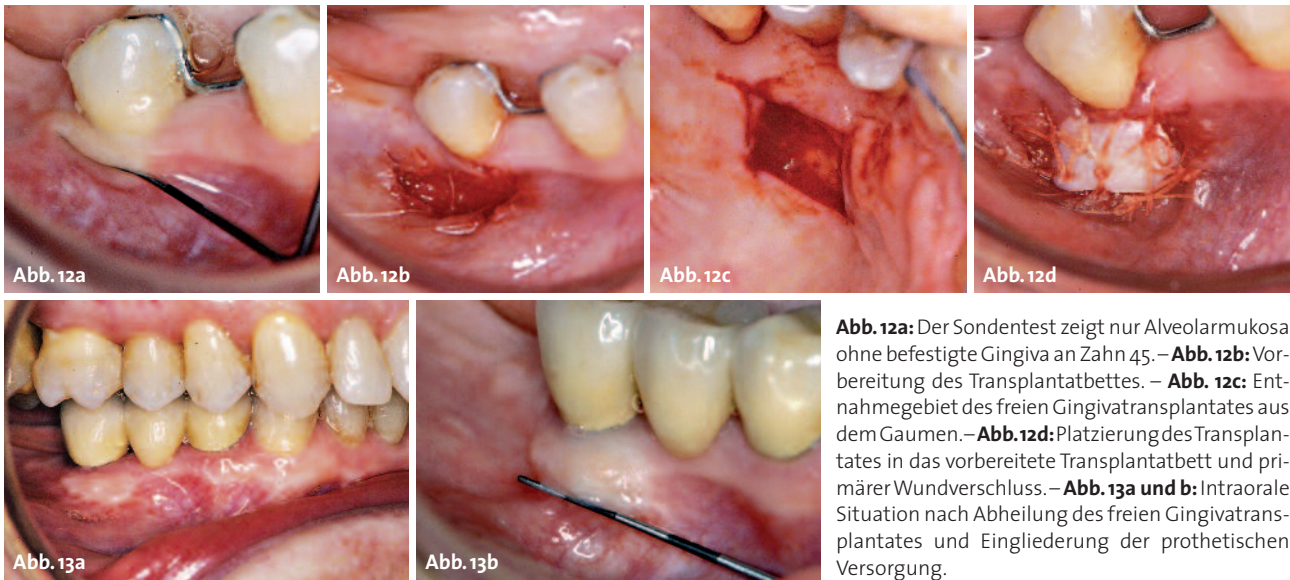


Abb. 12a: Der Sondentest zeigt nur Alveolarmukosa ohne befestigte Gingiva an Zahn 45. – **Abb. 12b:** Vorbereitung des Transplantatbettes. – **Abb. 12c:** Entnahmegebiet des freien Gingivatransplantates aus dem Gaumen. – **Abb. 12d:** Platzierung des Transplantates in das vorbereitete Transplantatbett und primärer Wundverschluss. – **Abb. 13a und b:** Intraorale Situation nach Abheilung des freien Gingivatransplantates und Eingliederung der prothetischen Versorgung.

Diskussion

Eine umfassende Diagnostik, bestehend aus Anamnese, klinischer und röntgenologischer Befundaufnahme sowie Modellanalyse im Artikulator sind Bestandteil eines modernen Behandlungskonzeptes. Sie ist Voraussetzung für das Erkennen der verschiedenen klinischen Probleme und ermöglicht erst eine systematische Planung, die für das Erreichen eines optimalen Behandlungsergebnisses notwendig ist. Dieses Vorgehen scheint angesichts der stets wachsenden Patientenansprüche bezüglich Ästhetik, Funktion und Komfort unabdingbar. Eventuell vorliegende Kiefergelenkprobleme sollten durch eine ausführliche Funktionsanalyse aufgedeckt werden.

Die orale Rehabilitation von Patienten mit dentalen und/oder skelettalen Dysharmonien kann den Einsatz mehrerer zahnärztlicher Fachdisziplinen erforderlich machen.⁴⁴ Häufig ist eine befriedigende prothetische Versorgung erst nach kieferorthopädischer und / oder chirurgischer Vorbehandlung möglich. Mit einer interdisziplinären Behandlung können in geeigneten Fällen nicht nur ästhetisch bessere, sondern auch im Hinblick auf Funktion und Prophylaxe von Parodontalerkrankungen bessere Resultate erzielt werden.^{8,12,19} Bei der präprothetischen Kieferorthopädie wird oft zwischen kleinen Maßnahmen, die jeder Zahnarzt durchführen kann, und umfangreicheren, die nur der Fachzahnarzt für Kieferorthopädie durchführen sollte, unterschieden.¹¹ Das Problem bei kleinen, kieferorthopädischen Maßnahmen besteht nicht in ihrer Durchführung, sondern in der Abgrenzung gegenüber umfangreicheren Maßnahmen.¹³ Hierfür ist eine umfassende Diagnostik, genaue und zielorientierte Behandlungsplanung, -durchführung und entsprechende Prognose hinsichtlich der Kooperation des Patienten und der Stabilität des Ergebnisses unerlässlich.

Orthodontische Maßnahmen bei Patienten mit Erkrankungen des Parodontiums sind wegen der Gefahr der weiteren Destruktion des Zahnhalteapparates durch Knochenresorptionen und/oder Wurzelresorptionen mit Risiko behaftet.^{3,5,17,43} Voraussetzung für eine ortho-

odontische Therapie bzw. Zahnbewegungen ist in solchen Fällen, dass alle entzündlichen parodontalen Prozesse eliminiert sind und saubere Wurzeloberflächen vorliegen.^{3,22,25,42} Eine orthodontische Kraft auf parodontalgeschädigte Zähne ohne eine vorausgegangene Parodontalbehandlung führt zu einem Fortschreiten bzw. zu einer Beschleunigung der parodontalen Destruktion. Die Gefahr des Verlustes an desmodontalem Gewebe besteht selbst bei entzündungsfreiem Zustand, wenn der Zahn in einen Bereich mit stark resorbiertem Alveolarknochen bewegt werden soll. Dieser Gewebeerlust muss aber nicht in jedem Fall eintreten, wie verschiedene Veröffentlichungen belegen.^{10,23,36}

Aufgrund dieser Risiken muss im Hinblick auf die geplante Richtung der Zahnbewegung vor jeder orthodontischen Maßnahme die Art, das Ausmaß und die Lokalisation der Parodontalerkrankung bekannt sein, um eine geeignete Vorbehandlung durchführen zu können. Besonders in Fällen mit lokalisiertem, fortgeschrittenem vertikalem Knochenabbau bietet sich die Möglichkeit der Behandlung mittels gesteuerter Geweberegenera-

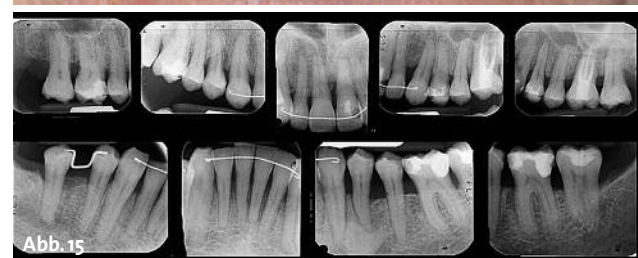
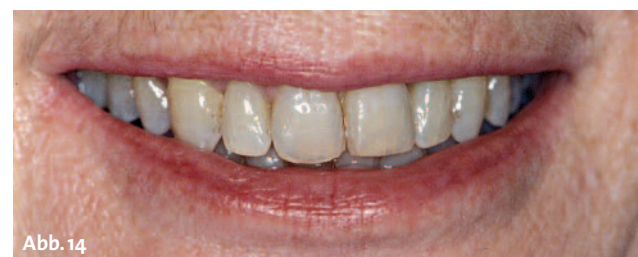
Abb. 14: Lachaufnahme zeigt ästhetisch gutes Ergebnis. – **Abb. 15:** Der Röntgenstatus zeigt gute Parodontalverhältnisse, das Knochniveau am Zahn 21 hat sich verbessert.

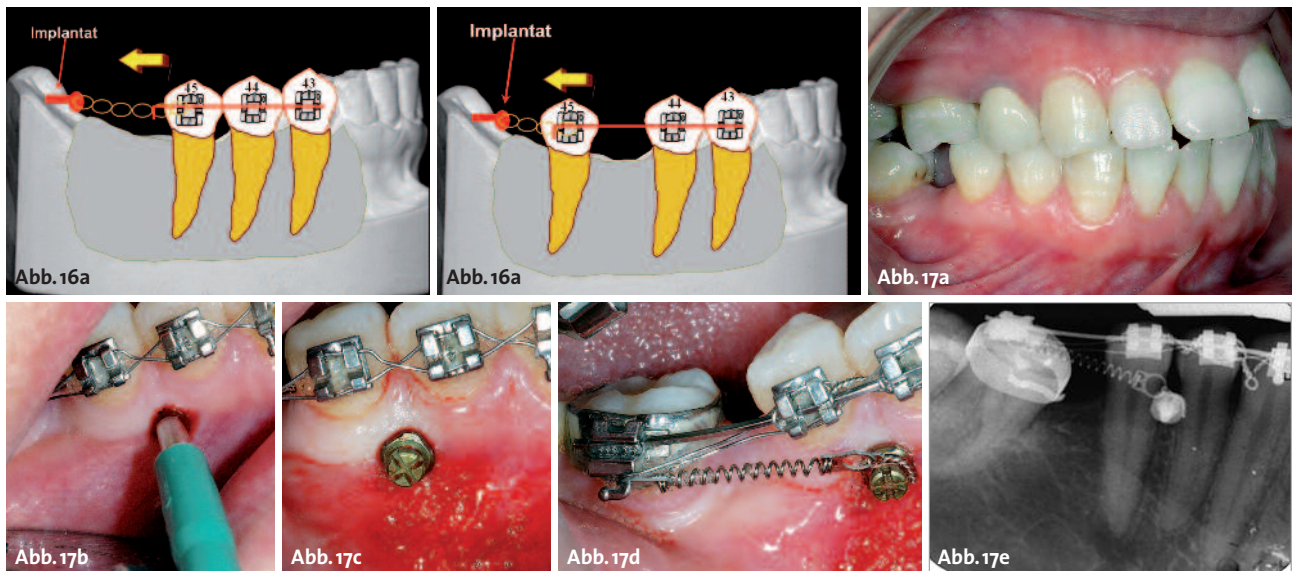


Abb. 16a und b: Schematische Darstellung des Anbringens einer Mikroschraube als Verankerungseinheit für die Distalisation des zweiten Prämolaren. – **Abb. 17a–e:** Anbringen einer Mikroschraube als Verankerungseinheit für die Mesialisierung des Zahnes 47.

tion (Guided Tissue Regeneration = GTR) und/oder gesteuerter Knochenregeneration (Guided Bone Regeneration = GBR) an.^{30–32,48}

Fälle mit einem tiefen Biss bergen erhebliche Probleme, wenn mit orthodontischen Mitteln die Frontzähne intrudiert werden sollen. Frontzähne dürfen nicht beliebig intrudiert werden und eine Extrusion ganzer Seitenzahnsegmente ist nur ausnahmsweise mit großem Aufwand und fraglicher Stabilität möglich. Die Entscheidung über die Intrusion der Frontzähne hängt unter anderem davon ab, wie beispielsweise die Krümmung der Oberkieferinzisivi in Relation zur Unterlippe und die Lachlinie verläuft. Eine harmonische Frontzahn-Lippen-Relation ist in einer kieferorthopädischen Behandlung zu bewahren und das „Verschwinden“ der Zähne in Vestibulum ist zu vermeiden.^{15,16,20,33,46} Aufgrund des Average smiles⁴⁶ war bei der Patientin eine Intrusion der Oberkieferfront ohne weiteres möglich.

Die Literaturberichte deuten darauf hin, dass die Intrusion eine Gefahr bezüglich der parodontalen Destruktion im Sinne einer Taschenvertiefung, Umlagerung der supragingivalen in eine subgingivale Plaque und Wurzelresorptionen darstellt. Aus diesem Grund soll diese Art von Biomechanik bei Patienten mit parodontalgeschädigten Zähnen mit Vorsicht eingesetzt werden, und wenn möglich durch andere Alternativen ersetzt bzw. kompensiert werden, wie beispielsweise Kürzung von Frontzähnen, sofern es die Form, Länge und Hartschubstanz zulässt. Bei dem vorgestellten Patientenbeispiel wäre das Anbringen eines Implantates in Regio 36 möglich gewesen. Im Rahmen der kieferorthopädischen Behandlung hätte dieses als Verankerungseinheit für die Protrusion und Intrusion der Front und später als Pfeiler für die prothetische Versorgung gedient. Aufgrund der Knochenverhältnisse war das Anbringen eines Implantates ohne Knochenaugmentation nicht möglich, was von der Patientin abgelehnt wurde.

Als Möglichkeit für die Verankerung bei der Distalisation des zweiten Prämolaren eignen sich sehr gut die Mikro-

schrauben. Bei dieser Patientin würde die Mikroschraube im retromolaren Bereich angebracht werden (Abb. 16a und b). Bei Patienten, bei denen während einer orthodontischen Therapie eine maximale bzw. supra-maximale Verankerung (z. B. bei der Kompensation der Klasse II-Dysgnathie durch die Extraktion von zwei Prämolaren und Retraktion der Frontzähne im Oberkiefer oder Distalisation bzw. Mesialisierung von Seitenzähne) notwendig ist, eignen sich Mikro-Schrauben, die extraorale Verankerungen entbehrlich machen. In den letzten drei bis vier Jahren sind die Mikroschrauben bzw. Mikroimplantate rasant weiterentwickelt worden, sodass von einem praxisreifen Einsatz gesprochen werden kann. Diese Schrauben, die ausschließlich der Verankerung dienen, werden ohne großen chirurgischen Aufwand in Lokalanästhesie direkt durch die Schleimhaut ohne Aufklappung in den Knochen inseriert. Sie können unmittelbar nach dem Einsetzen belastet werden. Weil diese Schrauben ohne die Osseointegration abheilen, können sie problemlos am Ende der aktiven Behandlung entfernt werden.

Abbildungen 17a–e zeigen einen Fall, bei dem der Zahn 46 verloren gegangen und eine Restlücke von 7 mm geblieben ist. Die Verankerung wurde in diesem Fall durch eine Mikroschraube gewährleistet, die zwischen den ersten und zweiten Prämolaren eingesetzt wurde. Die Belastung dieser Schraube zur Mesialisierung des zweiten Molaren erfolgte direkt nach dem Anbringen. Eine Primärstabilität ist die Voraussetzung für diese orthodontische Maßnahme. ■

■ KONTAKT

Prof. Dr. med. dent Nezar Wattted
Arab American University, Palestine
nezar.wattted@gmx.net



Literatur

1. Bantleon, H.P., Droschl, H.: A precise and time saving method of setting up an indirectly bonded retainer. *Am. J. Orthodont.* 93: 78–86, 1988.
2. Baumann, A.H., Marxner, H.J.: Konzeptionelle Aspekte der präprothetischen Kieferorthopädie. *Schweiz. Mschr. Zahnheilk.* 92: 467–478, 1982.
3. Boyd, R.L., Leggett, P.J., Quinn, R.S.: Periodontal implications of orthodontic treatment in adults with reduced or normal periodontal tissues versus those of adolescents. *Am. J. Orthod. Dentofacial. Orthop.* 96: 191–199, 1989.
4. Ericsson, I., Thilander, B., Lindhe, J.: The effect of orthodontic tilting movement on the periodontal tissues of infected and non-infected dentitions in the dog. *J. Clin. Periodontol.* 4: 115–127, 1977.
5. Ericsson, I., Thilander, B., Lindhe, J.: Periodontal condition after orthodontic tooth movement in the dog. *Angle Orthod.* 48: 210–218, 1978.
6. Ericsson, J., Lindhe, J.: Effect of longstanding jiggling on experimental marginal periodontitis in the beagle dog. *J. Clin. Periodontol.* 9: 497–503, 1982.
7. Flores-de-Jacoby, L., Zimmerman, A., Tsalikis, L.: Experiences with guided tissue regeneration in the treatment of advanced periodontal disease. A clinical reentry study. Part I. Vertical, horizontal and combined vertical and horizontal periodontal defects. *J. Clin. Periodontol.* 21: 113–117, 1994.
8. Geiger, A.M.: *Orthodontics-an Aid in Restorative Dentistry for the Adult Patient.* N.Y.State Dent. J. 25: 111–121, 1959.
9. Geraci, T.F.: Orthodontic movements of teeth into artificially produced infrabony defects in the rhesus monkey: a histological report. *J. Periodontol.* 44: 116–122, 1973.
10. Geraci, T. F., Nevins, M., Crosetti, H. W., Drizen, K., Ruben, M. P.: Reattachment of the periodontium after tooth movement into an osseous defect in a monkey. Part I. *Int J. Periodont. Rest. Dent.* 10: 185–207, 1990.
11. Goldman, H.M., Cohen, D.W.: *Periodontal Therapy.* St. Louis: C. V. Mosby Comp. 1980
12. Goldstein, M.C.: Adult Orthodontics and the General Practitioner. *J. Canad. Dent. Assoc.*, 24: 261–269, 1958.
13. Goldstein, M.C.: Orthodontics in Crown and Bridge and Periodontal Therapy. *Dent.Clin. North Am.*, p. 449, 1964.
14. Harris, E.F., Baker, W.C.: Loss of root length and crestal bone height before and during treatment in adolescent and adult orthodontic patients. *Am. J. Orthod. Dentofacial. Orthop.* 98: 463–469, 1990.
15. Hulsey, C.M.: An esthetic evaluation of lip-teeth-relationships present in the smile. *Am. J. Orthod.* 57: 132–144, 1970.
16. Jackson, D.: Lip Position and incisor-relationship. *Br. Dent. J.* 112: 147–159, 1962.
17. Jonson, N.W., Griffiths, G.S., Wilton, J.M.A.: Detection of high-risk groups and individuals for periodontal diseases. Evidence for the existence of high-risk groups and individuals and approaches to their detection. *J. Clin. Periodontol.* 15: 276–282, 1988.
18. Lang, N.P.: Das präprothetische Aufrichten von gekippten unteren Molaren im Hinblick auf den parodontalen Zustand. *Schweiz. Mschr. Zahnheilk.* 87: 560–569, 1977.
19. Leon, A.R.: The Periodontium and Restorative Procedures. A Critical Review. *J. Oral Rehabil.*, 4: 105–113, 1977.
20. Levin, E.I.: Dental esthetics and the golden Proportion. *J. Prosthet. Dent.* 40: 244–252, 1978.
21. Lindhe, J., Ericsson, I.: The influence of trauma from occlusion on reduced but healthy periodontal tissues in dogs. *J. Clin. Periodontol.* 3: 110–122, 1976.
22. Lindhe, J., Nyman, S.: Scaling and granulation tissue removal in periodontal therapy. *J. Clin. Periodontol.* 12: 374–388, 1985.
23. Lindskog-Stokland, B., Ennstrom, J.L., Nyman, S., Thilander, B.: Orthodontic tooth movement into edentulous areas with reduced bone height. An experimental study in the dog. *Eur. J. Orthod.* 15: 89–96, 1993.
24. Marks, M.H., Corn, H.: *Atlas of orthodontics*, Philadelphia, Lea & Febiger PP 134–135, 1989.
25. Melsen, B.: Behandlungsprobleme bei erwachsenen Patienten. *Fortschr. Kieferorthop.* 44: 12–21, 1983.
26. Melsen, B.: Tissue reaction following application of extrusion and intrusive forces to teeth in adult monkeys. *Am. J. Orthod. Dentofac. Orthop.* 89: 469–475, 1986.
27. Melsen, B., Agerbaek, N., Eriksen, J.: New attachment through periodontal treatment and orthodontic intrusion. *Am. J. Orthod. Dentofacial. Orthop.* 94: 104–116, 1988.
28. Melsen, B., Agerbaek, N., Markenstam, G.: Intrusion of incisors in adult patients with marginal bone loss. *Am. J. Orthod. Dentofacial. Orthop.* 96: 232–241, 1989.
29. Melsen, B., Kragsskov, J.: Tissue reaction to intrusion of periodontally involved teeth. In: Davidovitch Z, editor. *The Biological Mechanisms of tooth Movement and Craniofacial Adaytiopn.* The Ohio State University, College of Dentistry, Columbus, OH: 423–430, 1992.
30. Nemcovsky, C.E., Zubery, Y., Arzi, Z., Liebermann, M.: Orthodontic tooth movement following guided tissue regeneration: Report of three cases. *Int. J. Adult Orthognath. Surg* 11: 347–355, 1996.
31. Nemcovsky, C.E., Watted, N., Liebermann, M.: Orthodontische Zahnbeugung nach vorausgegangener gesteuerter Gewebereaktion (Guided Tissue Regeneration = GTR). *Inf. Orthodo. Kieferorthop.* 31: 335–344, 1999.
32. Nyman, S., Gottlow, J., Karring, T., Lindhe, J.: The regenerativ Potential of the periodontal ligament. An Experimental study in the monkey. *J. Clin. Periodontol.* 9:257–265, 1982.
33. Peck, S., Peck, L., Kataja, M.: The gingival smile line. *Angle Orthod.* 62: 91–100, 1992.
34. Pihlstrom, B.L., Anderson, K.A., Aeppli, D.: Association between sings of trauma from occlusion and periodontitis. *J. Periodontol.* 57: 1–6, 1986.
35. Polson, A.M., Meitner, S.W., Zander, H.A.: Trauma and progression of marginal periodontitis in squirrel monkeys (III). Adaptation of interproximal alveolar bone to repetitive injury. *Periodont. Res.* 11: 279–289, 1976.
36. Polson, A., Caton, J., Polson, A.P., Nyman, S., Novak, J., Reed, B.: Periodontal response after tooth movement into entrabony defects. *J. Periodontol.* 55: 197–202, 1984.
37. Proffit, W.R.: Equilibrium theory revisited: Factors influencing position of the teeth. *Angle Orthod.* 48: 175–186, 1978.
38. Ramfjord, S.P.: Changing concepts in periodontics. *J. Prosthet. Dent.*; 52: 781–786, 1984.
39. Ritze, H.: *Das Zusammenwirken von Prothetik und Kieferorthopädie (II).* Dental-labor 4: 553–565, 1978.
40. Schärer, P., Strub, J., und Belsler, U.: *Schwerpunkte der modernen kronen- und brückenprothetischen Behandlung.* Quintessenz Verlag, Berlin, 1979.
41. Schärer, P.: *Kronen und Brücken, Versorgung von Unfallschäden.* Schweiz. Mschr. Zahnheilk., 90: 820–835, 1980.
42. Schönherr, E.: *Das Rezidiv und seine Verhütung bei der kieferorthopädischen Behandlung Erwachsener.* *Fortschr. Kieferorthop.* 23: 366–376, 1962.
43. Stenvik, A., Mjör, I.: Pulp and denture reactions to experimental tooth intrusion. *Am. J. Orthod.* 57: 370–385, 1976.
44. Strahm, C., Joho, J.P., Chausse, J.M.: *Teamwork en Médecine Dentaire.* Schweiz. Mschr. Zahnheilk., 90: 1099–1112, 1980.
45. Thilander, B.: Indications for orthodontic treatment in adults. *Europ. J. Orthodont.* 1:227–235, 1979.
46. Tjan A.H.L., Miller G.D.: The JGP. some esthetic factors in a smile. *J. Prosthet. Dent.* 51: 24–28, 1984.
47. Vanarsdall, R.L.: *La Reaction des Tissus Parodontaux Aux Movements Orthodontiqui, L Orthodont Franciase, Orthodontic De L adulte, S.I.D., Vanves* 57: 421–433, 1986.
48. Watted, N., Nemcovsky, C., Bill, J.: Orthodontie nach parodontalregenerativen Maßnahmen. *Kieferorthop.* 13: 267–278, 1999.
49. Wennstrom, J.L., Lindskog-Stokland, B., Nyman, S., Thilander, B.: Periodontal tissue response to orthodontic movement of teeth with infrabony pockets. *Am. J. Orthod. Dentofacial. Orthop.* 103: 313–319, 1993.
50. Witt, E.: *Präprothetische Kieferorthopädie.* *Dtsch. Zahnärztl. Z.* 41: 88–96, 1986.
51. Zachrisson, B.U.: The bonded lingual retainer and multiple scaping of anterior teeth. *J. Clin. Orthod.* 17: 838–844, 1983.
52. Zachrisson, B.U.: Adult retention: A new approach. In: Graber LW, editor. *Orthodontics: State of the Art –Essence of the Science.* St Louis, Mosby: 310–327, 1986.
53. Zachrisson, B.U.: Clinical experiences with direct-bonded orthodontic retainer. *Amer. J. Orthodont.* 71: 440–451, 1977.